© 2025 ФГБУ «НМИЦ ДГОИ им. Дмитрия Рогачева» Минздрава России

Поступила 26.08.2025
Принята к печати 27.10.2025

EDN: TCOXKP

DOI: 10.24287/j.1004

Сонаследование β-талассемии и наследственного сфероцитоза в одной семье

Ж.А. Кузьминова, С.Г. Манн, С.А. Плясунова, Н.А. Карамян

ФГБУ «Национальный медицинский исследовательский центр детской гематологии, онкологии и иммунологии им. Дмитрия Рогачева» Минздрава России, Москва

Контактная информация:
Кузьминова Жанна Андреевна, канд. мед. наук, старший научный сотрудник отдела незлокачественной гематологии, врач-гематолог консультативного отделения ФГБУ «НМИЦ ДГОИ им. Дмитрия Рогачева» Минздрава России
Адрес: 117997, Москва, ул. Саморы Машела, 1
E-mail: zfokina@yandex.ru

Введение. Сонаследование β-талассемии и наследственного сфероцитоза – редкое клиническое явление, затрудняющее диагностику из-за искажения лабораторных и клинических проявлений.
Клинический случай. В нашем клиническом наблюдении представлена семья с одновременным наличием β-талассемии у матери и наследственного сфероцитоза у отца. Дочь унаследовала β-талассемию, а у сына с анемией средней тяжести, спленомегалией и гипербилирубинемией методом NGS-секвенирования подтверждено сочетанное наследование мутации в гене *HBB* (β-талассемия) от матери и мутации в гене *SPTB* (наследственный сфероцитоз) от отца. У сына отмечалось изменение характерных диагностических параметров: парадоксальные показатели осмотической резистентности эритроцитов при сохранении типичных признаков обоих заболеваний (микроцитоз, повышение HbA2/HbF, снижение индекса сферичности). После спленэктомии достигнуто улучшение гематологических показателей, однако сохранение анемии легкой степени подчеркивает персистирующее влияние талассемии.
Заключение. Представленный клинический случай демонстрирует необходимость комплексного генетического тестирования при атипичном течении гемолитических анемий.
Ключевые слова: *наследственный сфероцитоз, β-талассемия, сонаследование, гемолитическая анемия, диагностика, NGS-секвенирование*

Кузьминова Ж.А. и соавт. Вопросы гематологии/онкологии и иммунопатологии в педиатрии 2025;24(4):166–71. DOI: 10.24287/j.1004

© 2025 by «D. Rogachev NMRCPHOI»

Received 26.08.2025
Accepted 27.10.2025

Co-inheritance of β-thalassemia and hereditary spherocytosis in one family

Zh.A. Kuzminova, S.G. Mann, S.A. Plyasunova, N.A. Karamyan

The Dmitry Rogachev National Medical Research Center of Pediatric Hematology, Oncology and Immunology of the Ministry of Healthcare of the Russian Federation, Moscow

Correspondence:
Zhanna A. Kuzminova, Cand. Med. Sci., a senior researcher at the Department of Non-Malignant Hematology, a hematologist at the Outpatient Clinic of the Dmitry Rogachev National Medical Research Center of Pediatric Hematology, Oncology and Immunology, Ministry of Healthcare of the Russian Federation
Address: 1 Samory Mashela St., Moscow 117997, Russia
E-mail: zfokina@yandex.ru

Introduction. The co-inheritance of β-thalassemia and hereditary spherocytosis is a rare clinical phenomenon that complicates diagnosis due to confounding laboratory and clinical presentations.
Clinical case. This case report describes a family with β-thalassemia in the mother and hereditary spherocytosis in the father. The daughter inherited β-thalassemia, while the son with moderate anemia, splenomegaly, and hyperbilirubinemia co-inherited a mutation in the *HBB* gene (β-thalassemia) from the mother and a mutation in the *SPTB* gene (hereditary spherocytosis) from the father which was confirmed by NGS. The son presented with some characteristics that did not fit the typical diagnostic criteria: paradoxical results of osmotic fragility test alongside the typical features of both diseases (microcytosis, elevated HbA2/HbF, reduced sphericity index). After splenectomy, his hematological parameters improved; however, the presence of mild anemia indicates the persisting influence of thalassemia.
Conclusion. This case highlights the necessity of comprehensive genetic testing in patients with atypical course of hemolytic anemia.
Keywords: *hereditary spherocytosis, β-thalassemia, co-inheritance, hemolytic anemia, diagnosis, NGS*

Kuzminova Zh.A. et al. Pediatric Hematology/Oncology and Immunopathology 2025;24(4):166–71. DOI: 10.24287/j.1004

Талассемии являются наследственными гемолитическими анемиями из группы количественных гемоглобинопатий, т. е. обусловлены снижением или полным отсутствием синтеза нормальных глобиновых цепей и связаны с мутациями в генах α- или β-глобина. При β-талассемии обнаруживаются мутации в гене *HBB* (β-глобина). Гемоглобинопатии затрагивают около 5% мирового населения, при этом 1,7% являются носителями талассемии [1]. Особенно часто талассемии встречаются в «талассемийном поясе», включая такие регионы, как Иран, Юго-Восточная Азия и берега Каспийского моря. Широкая миграция населения и смешанные браки способствуют росту частоты встречаемости талассемий по всему миру [2].

Большая и промежуточная формы β-талассемии дебютируют в первый год жизни пациента и проявляются прогрессирующей анемией, часто трансфузионно зависимой. Такие формы заболевания связаны с гомозиготными или компаунд-гетерозиготными мутациями. Малые формы талассемии протекают более мягко и обусловлены гетерозиготным носительством. Диагностика основана на выявлении гипохромной микроцитарной анемии, для

малых форм характерны легкая степень и увеличение числа эритроцитов. Часто требуется дифференциальный диагноз с дефицитом железа. Для подтверждения диагноза необходимы исследование фракций гемоглобина и генетическое подтверждение [2, 3].

Наследственный сфероцитоз (НС) является следующей по распространенности врожденной гемолитической анемией после гемоглобинопатий с частотой встречаемости около 1:2000 [4].

Основным клеточным дефектом является потеря площади мембраны по отношению к внутриклеточному объему, что приводит к сферической форме и сниженной деформируемости клеток. Данные изменения вызваны дефектами одного из нескольких мембранных белков, которые являются результатом мутаций в одном из следующих генов: *ANK1, EPB42 SPTA1, SPTB* и *SLC4A1*, кодирующих соответственно анкирин, белок 4.2, α- и β-спектрин и белок 3. Примерно в 75% случаев наследование происходит по аутосомно-доминантному типу, и один из родителей обычно также имеет данное заболевание. Однако оставшиеся 25% случаев возникают спорадически или относятся к аутосомно-рецессивным формам заболевания [4, 5].

Поврежденные эритроциты, проходя через красную пульпу селезенки, удаляются ее макрофагами, поэтому спленэктомия является одним из возможных терапевтических подходов к лечению пациентов с тяжелым течением заболевания [6, 7]. Одна из основных проблем НС заключается в его клинической гетерогенности, при этом клиническая картина может отличаться в неонатальный период по сравнению со взрослым возрастом, а также при анализе семейных случаев можно наблюдать, что у двух членов одной семьи с одинаковой мутацией может быть разная степень тяжести клинических проявлений [8].

Клинические проявления НС также обусловлены анемией различной степени тяжести, гипербилирубинемией, увеличением селезенки. Для диагностики НС используются осмотическая резистентность эритроцитов (ОРЭ; исследование физико-химических свойств эритроцитов), тест с эозин-5-малеимидом (ЭМА-тест), исследование морфологии эритроцитов (определение индекса сферичности, размеров и форм эритроцитов, построение кривой Прайса–Джонса). Также проводится генетическое обследование для подтверждения диагноза [5, 6].

Сонаследование нескольких дефектов эритроцитов может объяснять гетерогенность клинических проявлений у некоторых пациентов, а также трудности в диагностике из-за искажения лабораторной картины [5, 9]. Описаны редкие случаи сонаследования НС и β-талассемии или дефицита глюкозо-6-фосфатдегидрогеназы [10–14].

В данной статье представлено клиническое наблюдение семьи с одновременным наследованием β-талассемии и НС.

КЛИНИЧЕСКОЕ НАБЛЮДЕНИЕ

Девочка В. (2008 года рождения) от первой беременности, протекавшей на фоне анемии, роды физиологические, в срок. Из семейного анамнеза известно, что у мамы в течение всей жизни отмечается легкая анемия, дефицит железа исключен, диагноз не верифицирован, у папы – НС, выполнена спленэктомия в детском возрасте. Национальность семьи – болгары. У девочки отмечались жалобы на слабость, низкую толерантность к физическим нагрузкам, головокружения, в гемограмме имела место анемия легкой степени тяжести.

В возрасте 2 лет впервые проведен электрофорез фракций гемоглобина, по данным которого выявлено повышение фракции HbA2 до 4,13% и HbF до 36,87%. Дальнейшее обследование не проводилось.

В течение жизни у девочки сохранялась гипохромная микроцитарная анемия легкой степени тяжести (100–106 г/л), затем присоединилось повышение общего билирубина (до 35,7 мкмоль/л) за счет непрямой фракции. Обследована на синдром Жильбера, обнаружен генотип с дополнительной нуклеотидной вставкой в гене *UGT1A1* (TA)7/(TA)7 в гомозиготном состоянии.

Впервые обратились за консультацией гематолога в консультативное отделение ФГБУ «НМИЦ ДГОИ им. Дмитрия Рогачева» Минздрава России для обследования в возрасте 14 лет. При обследовании было выявлено снижение фракции HbA до 88,3%, повышение HbA2 до 4,7%, HbF до 7% (*рисунок 1*), ОРЭ повышена до и после инкубации (*рисунок 2*), по данным эритроцитометрии отмечено снижение среднего диаметра эритроцита до 6,8 мкм (*рисунок 3*), индекс сферичности, ЭМА-тест в норме. У девочки заподозрена малая форма β-талассемии.

Одновременно на консультацию обратился ее младший брат А. (2016 года рождения) в возрасте 6 лет. Ребенок от второй беременности, вторых родов в срок. У мальчика с рождения отмечались гипербилирубинемия за счет непрямой фракции, желтушность кожи и склер, которые сохранялись в течение всего периода жизни. В гемограмме имела место анемия средней степени тяжести (гемоглобин 85–92 г/л), клинически и по данным ультразвукового исследования определялась спленомегалия. Трансфузий компонентов крови не получал.

При обследовании в НМИЦ ДГОИ им. Дмитрия Рогачева также выявлены снижение фракции HbA до 88,9%, повышение HbA2 до 4,9%, HbF до 6,2% (*рисунок 4*), ОРЭ снижена до инкубации и повышена после нее (*рисунок 5*), по данным эритроцитометрии средний диаметр эритроцита снижен до 6,25 мкм (*рисунок 6*), индекс сферичности снижен до 3,1, ЭМА-тест снижен.

Рисунок 1
Электрофорез фракций гемоглобина пациентки В.
Figure 1
Hemoglobin fraction electrophoresis (the patient V.)

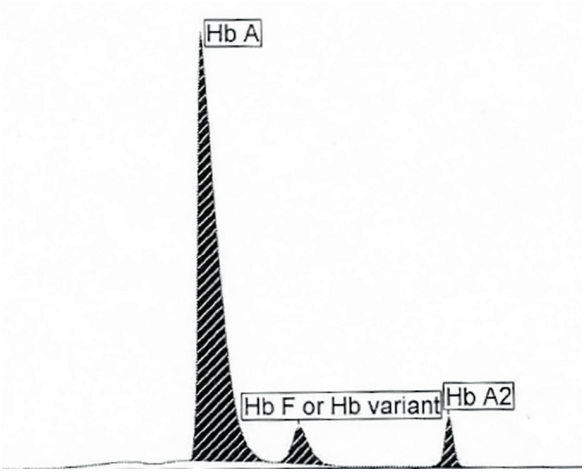

Рисунок 2
Осмотическая резистентность эритроцитов пациентки В.
Figure 2
Osmotic fragility test (the patient V.)

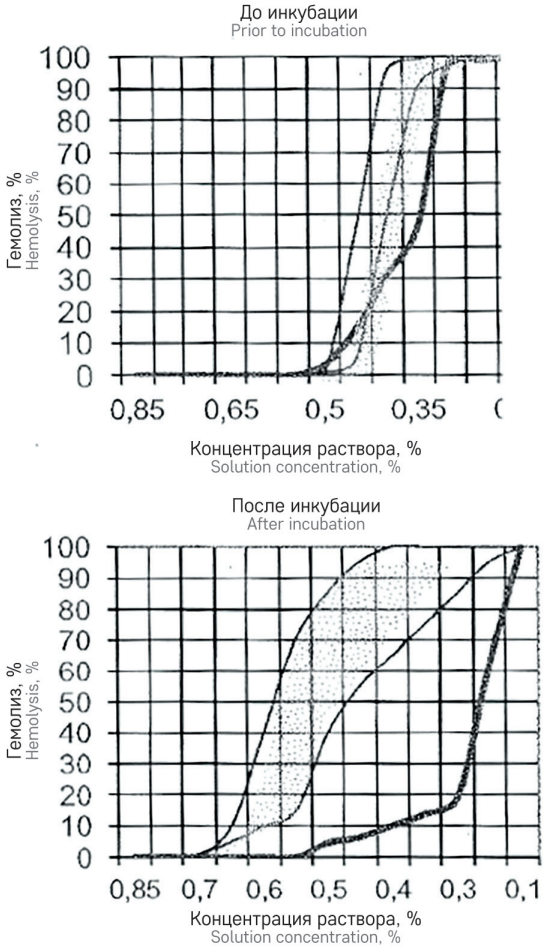

Выявленные изменения позволили предположить возможное сочетание врожденных гемолитических анемий у брата. Вся семья была направлена на генетическое обследование – полногеномное секвенирование ДНК методом NGS.

При получении результатов генетического обследования обнаружено:

1) в интроне 1 гена *HBB* выявлена замена одного нуклеотида c.92+1G>A (aka IVS 1-1 G>A), затрагивающая сайт сплайсинга, в гетерозиготном состоянии. Мутация распространена в средиземноморской популяции. Данная замена встречается в базах данных аллельных вариантов человека и неоднократно описана в литературе как приводящая к β^0-талассемии и относится к тяжелым мутациям. Данный генетический вариант обнаружен у матери, сестры и брата;

2) в экзоне 28 гена *SPTB* выявлена замена нуклеотида c.5898 C>T в гетерозиготном состо-

Рисунок 3
Кривая Прайса–Джонса (распределение эритроцитов по диаметру) пациентки В.
Figure 3
The Price–Jones curve, erythrocyte size distribution (the patient V.)

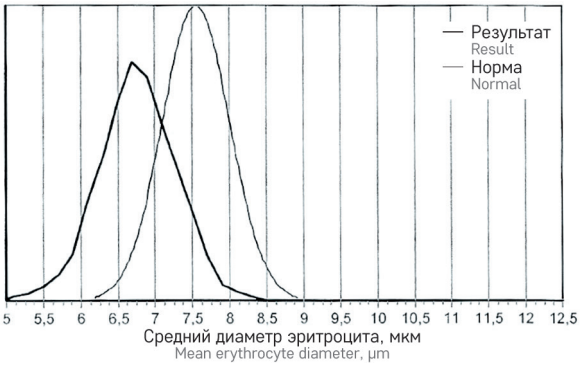

Рисунок 4
Электрофорез фракций гемоглобина пациента А.
Figure 4
Hemoglobin fraction electrophoresis (the patient A.)

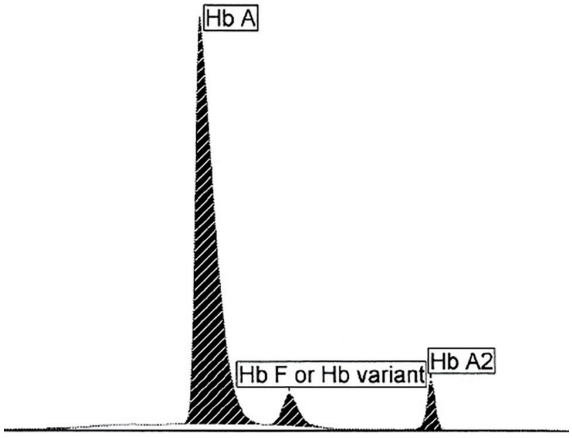

янии, она является синонимичной и не приводит к замене аминокислоты p.(Gly1966=). Согласно данным компьютерной программы SpliceAI, оценивающей вероятность влияния на сплайсинг, замена является повреждающей (donor gain score 0.99). Мутация обнаружена у отца и брата. Гетерозиготные мутации в гене *SPTB* описаны при аутосомно-доминантном НС 2-го типа.

Таким образом, в семье были диагностированы врожденные гемолитические анемии разного генеза, у папы – НС, у мамы и сестры – малая форма β-талассемии, у брата – сочетанная наследственная гемолитическая анемия: НС, унаследованный от папы, и малая форма β-талассемии, унаследованная от мамы.

В возрасте 8 лет мальчику была проведена спленэктомия. После оперативного лечения гемоглобин повысился, однако все равно сохраняется анемия легкой степени тяжести (до операции 80–90 г/л, после операции 106–116 г/л), отмечается постспленэктомический тромбоцитоз до 980 × 10^9/л, соматический статус удовлетворительный.

Сравнительная характеристика клинико-лабораторных данных сиблингов представлена в *таблице*.

Рисунок 5
Осмотическая резистентность эритроцитов пациента А.

Figure 5
Osmotic fragility test (the patient A.)

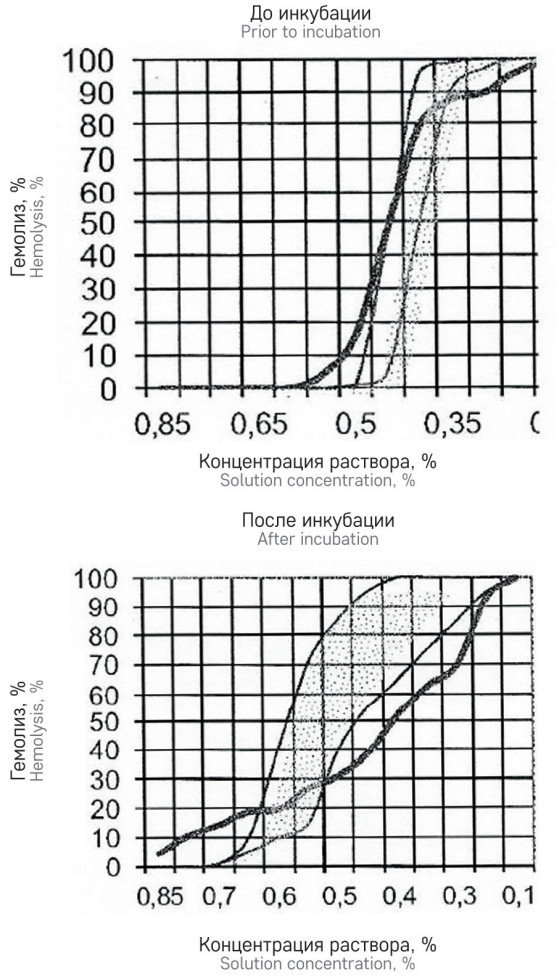

Рисунок 6
Кривая Прайса–Джонса (распределение эритроцитов по диаметру) пациента А.

Figure 6
The Price–Jones curve, erythrocyte size distribution (the patient A.)

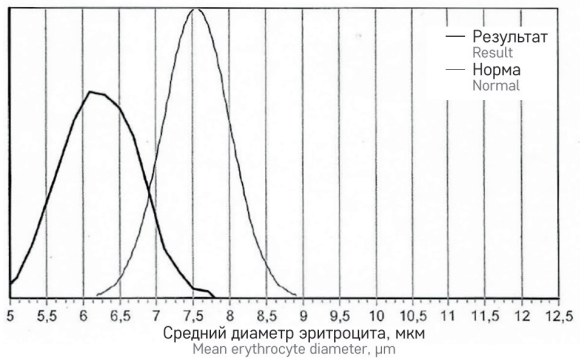

Таблица
Сравнительная характеристика клинико-лабораторных данных сиблингов

Table
The comparative clinical and laboratory characteristics of the siblings

Показатель Parameter	Сестра Sister	Брат Brother	
		До спленэктомии Before splenectomy	После спленэктомии After splenectomy
Hb, г/л Hb, g/L	104	88	116
Эритроциты, ×10^{12}/л RBC, ×10^{12}/L	5,4	4,26	5,78
Средний объем эритроцита, фл MCV, fL	59	65	63,3
Среднее содержание гемоглобина в эритроците, пг MCH, pg	19,3	20,7	20,1
Средняя концентрация гемоглобина в эритроцитарной массе, г/л MCHC, g/L	327	318	317
Ретикулоциты, % Reticulocyte count, %	1	3,7	11,89
Общий билирубин, мкмоль/л Total bilirubin, μmol/L	35,7	87,3	42
Прямой билирубин, мкмоль/л Direct bilirubin, μmol/L	14,8	5,7	6,1
Лактатдегидрогеназа, ед/л Lactate dehydrogenase, U/L	302	594	248
Ферритин, мкг/л Ferritin, μg/L	50,13	93	–
Индекс сферичности (норма 3,4–3,9) Sphericity index (normal range 3.4–3.9)	3,7	3,1	–
ЭМА-тест (норма 0,8–1,0) EMA test (normal range 0.8–1.0)	0,94	0,67	–
HbA, %	88,3	88,9	–
HbA2, %	4,7	4,9	–
HbF, %	7	6,2	–
Спленомегалия Splenomegaly	Нет Absent	+2 см +2 cm	–

ОБСУЖДЕНИЕ РЕЗУЛЬТАТОВ ИССЛЕДОВАНИЯ

У девочки отмечались гипохромная микроцитарная анемия легкой степени, повышение непрямого билирубина. Наличие у отца подтвержденного НС говорит о большой вероятности, что девочка унаследовала этот дефект. Однако полученные результаты ОРЭ (повышение) данный диагноз опровергают, так как при классическом НС она должна быть снижена. Повышение фракций HbA2 (4,7%) и HbF (7%) является классическим признаком малой формы β-талассемии. При этом наличие гипербилирубинемии нехарактерно для изолированной малой формы талассемии, которая часто протекает бессимптомно или с минимальными проявлениями. Это наводит на мысль о сопутствующем состоянии. По данным дополнительного обследования генетически подтвержден синдром Жильбера, что объясняет гипербилирубинемию.

У мальчика также были выявлены микроцитоз, гипохромия эритроцитов и повышение фракций HbA2 и HbF. Однако у мальчика имели место более выраженная степень анемии и гипербилирубинемии, наличие спленомегалии, что не характерно для малой формы талассемии. По результатам обследования у мальчика получены парадоксальные результаты ОРЭ, а также снижение значений ЭМА-теста и индекса сферичности, что является характерным для НС. Таким образом, наиболее вероятным объяснением всех полученных данных является сонаследование β-талассемии и НС, что было подтверждено генетически.

ЗАКЛЮЧЕНИЕ

Представленный случай является ярким примером клинической гетерогенности и диагностических трудностей, возникающих при сонаследовании двух различных дефектов эритроцитов. Лабораторная картина при этом может значительно отличаться от классической для каждого из заболеваний в отдельности.

В случае, когда клинические проявления и лабораторные данные не укладываются в определенный диагноз или не сопоставимы с ожидаемой степенью тяжести проявлений, стоит рассмотреть возможность сосуществования другой формы гемолитической анемии. Проведение генетического обследования является важным аспектом диагностики для того, чтобы разобраться в генезе анемии у пациента.

СОГЛАСИЕ НА ПУБЛИКАЦИЮ
Авторы получили письменное информированное добровольное согласие законных представителей пациента (родителей) на публикацию персональных данных в научном журнале, включая его электронную версию (дата подписания 25.03.2025).
CONSENT FOR PUBLICATION
The authors obtained written informed consent from the patient's legal representatives (parents) to publish personal data in the scientific journal, both in the printed and digital versions (signed on 25 March, 2025).

ИСТОЧНИК ФИНАНСИРОВАНИЯ
Данное исследование не имело финансовой поддержки от сторонних организаций.
FUNDING
No funding was received for this study.

КОНФЛИКТ ИНТЕРЕСОВ
Авторы статьи подтвердили отсутствие конфликта интересов, о котором необходимо сообщить.
CONFLICT OF INTEREST
The authors confirm that there is no conflict of interest to declare.

ВКЛАД АВТОРОВ
Ж.А. Кузьминова: идея и планирование исследования, методология, работа с данными, анализ данных, написание текста рукописи, визуализация;
С.Г. Манн: проведение исследования, редактирование и доработка рукописи;
С.А. Плясунова, Н.А. Карамян: проведение исследования, визуализация, редактирование и доработка рукописи.
Все авторы одобрили рукопись (версию для публикации), а также согласились нести ответственность за все аспекты настоящей работы, гарантируют надлежащее рассмотрение и решение вопросов, связанных с точностью и добросовестностью любой ее части.
AUTHOR CONTRIBUTIONS
Zh.A. Kuzminova: conceptualization, methodology, data curation, formal analysis, writing, visualization;
S.G. Mann: investigation, editing and revision of the manuscript;
S.A. Plyasunova, N.A. Karamyan: investigation, visualization, editing and revision of the manuscript.
All the authors approved the manuscript (a version for publication) and agreed to be accountable for all the aspects of the work to ensure that issues related to the accuracy or integrity of any part of the work are properly investigated and resolved.

ORCID
Zh.A. Kuzminova: https://orcid.org/0000-0001-8586-8586
S.G. Mann: https://orcid.org/0000-0002-1014-5196
S.A. Plyasunova: https://orcid.org/0000-0002-4503-0735
N.A. Karamyan: https://orcid.org/0000-0002-9865-527X

Литература / References

1. Musallam K.M., Lombard L., Kistler K.D., Arregui M., Gilroy K.S., Chamberlain C. et al. Epidemiology of clinically significant forms of alpha- and beta-thalassemia: a global map of evidence and gaps. Am J Hematol 2023;98(9):1436–51. DOI: 10.1002/ajh.27006
2. Сметанина Н.С., Румянцев А.Г. Талассемии у детей. М., 2009. [Smetanina N.S., Rumyantsev A.G. Thalassemia in children. M., 2009. (In Russ.)].
3. Cappellini M.D., Farmakis D., Porter J., Taher A. Guidelines for the mabagment og transfusion dependent thalassaemia (TDT). 4th ed. Thalassaemia Internarional Federation, 2021.
4. Kalfa T.A. Diagnosis and clinical management of red cell membrane disorders. Hematol Am Soc Hematol Educ Program 2021;2021(1):331–40. DOI: 10.1182/hematology.2021000265
5. Manciu S., Matei E., Trandafir B. Hereditary spherocytosis – diagnosis, surgical treatment and outcomes. A literature review. Chirurgia (Bucur) 2017;112(2):110–6. DOI: 10.21614/chirurgia.112.2.110
6. Turpaev K., Bovt E., Shakhidzhanov S., Sinauridze E., Smetanina N., Koleva L. et al. An overview of hereditary spherocytosis and the curative effects of splenectomy. Front Physiol 2025;16:1497588. DOI: 10.3389/fphys.2025.1497588
7. Vercellati C., Marcello A.P., Fattizzo B., Zaninoni A., Seresini A., Barcellini W. et al. Effect of primary lesions in cytoskeleton proteins on red cell membrane stability in patients with hereditary spherocytosis. Front Physiol 2022;13:949044. DOI: 10.3389/fphys.2022.949044
8. Mariani M., Barcellini W., Vercellati C., Marcello A.P., Fermo E., Pedotti P. et al. Clinical and hematologic features of 300 patients affected by hereditary spherocytosis grouped according to the type of membrane protein defect. Haematologica 2008;93(9):1310–7. DOI: 10.3324/haematol.12546
9. Habibzadeh S., Einakchi M., Kalantari M.I., Forouhar F., Ma'soumi-nejad A. The coincidence of beta-thalassemia and hereditary spherocytosis: A case report and literature review. Clin Case Rep 2024;12(6):e9080. DOI: 10.1002/ccr3.9080
10. Sharma S., Malhotra S.J., Chauhan R. Interaction between hereditry spherocytosis and the beta-thalassaemia trait: a case report. Turk J Haematol 2011;28:153–4. DOI: 10.5152/tjh.2011.36
11. White B.P., Farver M. Coexistence of hereditary spherocytosis and beta-thalassaemia: case report of severe haemolytic anaemia in an American black. S D J Med 1991;44:257–61.
12. Akar N., Gökçe H. Red blood cell indexes in patients with hereditary spherocytosis and β-thalassaemia combination. Ped Haematol and Oncol 2002;19(8):569–73. DOI: 10.1080/08880010290097431
13. Heaton D.C., Fellowes A.P., George P.M. Concurrence of hereditary spherocytosis and alpha thalassaemia. Aust N Z J Med 1991;21:485–6. DOI: 10.1111/j.1445-5994.1991.tb01358.x
14. Li C.K., Ng M.H., Cheung K.L., Lam T.K., Shing M.M. Interaction of hereditary spherocytosis and alpha thalassaemia: A family study. Acta Haematol 1994;91:201–5. DOI: 10.1159/000204335