© 2026 ФГБУ «НМИЦ ДГОИ им. Дмитрия Рогачева» Минздрава России

Поступила 08.10.2025
Принята к печати 20.05.2026

EDN: SBVAQS

Контактная информация:
Козлов Юрий Андреевич,
член-корреспондент РАН,
д-р мед. наук, профессор, главный врач ИГОДКБ; заведующий кафедрой педиатрии и детской хирургии ИГМУ; профессор кафедры детской хирургии ИГМАПО
Адрес: 664022, Иркутск, б-р Гагарина, 4
E-mail: yuriherz@hotmail.com

DOI: 10.24287/j.1037

Робот-ассистированное лечение простой кисты печени у ребенка

Ю.А. Козлов[1–3], А.П. Рожанский[1, 2], Э.В. Сапухин[1], А.А. Марчук[1], А.Г. Гасанов[1], Р.А. Тещук[1], С.А. Муравьев[1], А.А. Колчина[1], И.И. Джурабаев[2], И.Н. Савин[2]

[1]ГБУЗ «Иркутская государственная областная детская клиническая больница», Иркутск
[2]ФГБОУ ВО «Иркутский государственный медицинский университет» Минздрава России, Иркутск
[3]Иркутская государственная медицинская академия последипломного образования – филиал ФГБОУ ДПО «Российская медицинская академия непрерывного профессионального образования» Минздрава России, Иркутск

Введение. В настоящей работе представлен первый опыт роботической фенестрации кисты печени с использованием системы Versius и произведена оценка осуществимости и безопасности этой процедуры у детей.
Клинический случай. В работе представлен случай успешного лечения простой кисты печени у мальчика 15 лет, который на протяжении 6 мес до поступления в детскую больницу предъявлял жалобы на дискомфорт в правом подреберье и редкие боли. Данные визуализации подтвердили ультразвуковую находку и определили простую кисту печени диаметром 7 см с тонкой аваскулярной капсулой, заполненную жидким содержимым. Операция выполнена с помощью роботической системы Versius, разработанной компанией CMR (Великобритания). Основные этапы операции включали пункцию кисты и аспирацию ее содержимого; иссечение купола кисты (фенестрация) как можно ближе к печеночной паренхиме; разрушение остатка эпителия задней стенки кисты с помощью аргоноплазменной фотокоагуляции для предупреждения рецидива заболевания. Возраст пациента на момент операции составил 15 лет. Киста располагалась в VI сегменте правой доли печени. Длительность операции составила 130 мин, время инсталляции робота – 15 мин, основное консольное время – 115 мин. Общая кровопотеря – не более 5 мл. Операция не сопровождалась конверсией в лапароскопическое или открытое хирургическое вмешательство. В ходе операции не было отмечено осложнений, связанных с травмой желчных протоков, сосудов печени или соседних анатомических структур. Восстановление прошло гладко и быстро, пациент был выписан из больницы на 3-й послеоперационный день. Патологическое исследование резецированного образца показало доброкачественную кисту печени.
Заключение. Робот-ассистированная фенестрация в сочетании с одновременной аргоноплазменной фотокоагуляцией остаточной полости является осуществимым вариантом лечения простых кист печени и сопровождается благоприятным течением периода после операции.
Ключевые слова: *робот-ассистированная хирургия, простая киста печени, дети*

Для цитирования: Козлов Ю.А., Рожанский А.П., Сапухин Э.В., Марчук А.А., Гасанов А.Г., Тещук Р.А. и др. Робот-ассистированное лечение простой кисты печени у ребенка. Вопросы гематологии/онкологии и иммунопатологии в педиатрии 2026;25(3):188–95. DOI: 10.24287/j.1037

© 2026 by «D. Rogachev NMRCPHOI»

Received 08.10.2025
Accepted 20.05.2026

Correspondence:
Yury A. Kozlov,
Corresponding Member of the RAS,
Dr. Med. Sci., Professor, Chief Physician of Irkutsk State Regional Children's Clinical Hospital; Head of the Department of Pediatrics and Pediatric Surgery at Irkutsk State Medical University; Professor at the Department of Pediatric Surgery of Irkutsk State Medical Academy of Postgraduate Education
Address: 4 Gagarina Blvd., 664022, Irkutsk, Russia
E-mail: yuriherz@hotmail.com

Robot-assisted treatment of a simple liver cyst in a child

Yu.A. Kozlov[1–3], A.P. Rozhansky[1, 2], E.V. Sapukhin[1], A.A. Marchuk[1], A.G. Gasanov[1], R.A. Teshchuk[1], S.A. Muravyev[1], A.A. Kolchina[1], I.I. Dzhurabaev[2], I.N. Savin[2]

[1]Irkutsk State Regional Children's Clinical Hospital, Irkutsk
[2]Irkutsk State Medical University of Ministry of Health of the Russian Federation, Irkutsk
[3]Irkutsk State Medical Academy of Postgraduate Education – a branch of the Russian Medical Academy of Continuing Professional Education of Ministry of Health of the Russian Federation, Irkutsk

Introduction. This study presents the first experience of robotic fenestration of a liver cyst using the Versius system and assesses the feasibility and safety of this procedure in children.
Clinical case. The study presents a case of successful treatment of a simple liver cyst in a 15-year-old boy who had been complaining of discomfort in the right hypochondrium and occasional pain for 6 months prior to admission to the children's hospital. Visualization data confirmed the ultrasound finding and identified a simple liver cyst with a diameter of 7 cm with a thin avascular capsule filled with liquid contents. The operation was performed using the Versius robotic system developed by CMR (UK). The main stages of the operation included: cyst puncture and aspiration of its contents; excision of the cyst dome (fenestration) as close to the liver parenchyma as possible; destruction of the remaining epithelium of the posterior wall of the cyst using argon plasma photocoagulation to prevent recurrence of the disease. The patient's age at the time of surgery was 15 years. The cyst was located in segment VI of the right lobe of the liver. The duration of the surgery was 130 min, the robot installation time was 15 min, the main console time was 115 min. The total blood loss was no more than 5 ml. The surgery was not accompanied by conversion to laparoscopic or open surgery. During the surgical interventions, no complications associated with trauma to the bile ducts, liver vessels, or adjacent anatomical structures were noted. Recovery was smooth and quick, and the patient was discharged from the hospital on the 3rd postoperative day. Pathological examination of the resected sample showed a benign liver cyst.
Conclusion. Robot-assisted fenestration combined with simultaneous argon plasma photocoagulation of the residual cavity is a feasible option for the treatment of simple liver cysts and is accompanied by a favorable course of the postoperative period.
Keywords: *robot-assisted surgery, simple liver cyst, children*

For citation: Kozlov Yu.A., Rozhansky A.P., Sapukhin E.V., Marchuk A.A., Gasanov A.G., Teshchuk R.A. Robot-assisted treatment of a simple liver cyst in a child. Pediatric Hematology/Oncology and Immunopathology 2026;25(3):188–95. DOI: 10.24287/j.1037

Простые кисты печени (ПКП) представляют собой одиночные или множественные полости, расположенные частично или полностью в паренхиме печени и заполненные серозной жидкостью. Эти образования часто протекают бессимптомно, поэтому диагноз ставится случайно на основе находок в ходе визуализации брюшной полости, проводимой с другими целями (например, ультразвуковое исследование (УЗИ)) [1]. Иногда ПКП становятся клинически значимыми из-за появления боли в животе в результате сдавления окружающих органов (брюшная стенка, желудок, толстая кишка) [2, 3]. При обнаружении множественных кист может быть диагностирована поликистозная болезнь печени взрослого типа (polycystic liver disease, PCLD) – моногенетическое заболевание, обусловленное дефицитом полицистина-1 и характеризующееся множественными ПКП и почечными кистами, в некоторых случаях с их локализацией в поджелудочной железе [4].

Клиническая картина и тяжесть кистозного заболевания также зависят от расположения и объема занимаемой паренхиматозной ткани. В зависимости от расположения кисты печени могут вызывать множество неспецифических нарушений, таких как боль, диспепсия, потеря аппетита, ощущение сытости желудка, одышка [5]. ПКП могут быть связаны с осложнениями, связанными с давлением на критические структуры печени – билиарное дерево и сосуды, такими как желтуха, окклюзия воротной вены, портальная гипертензия с варикозным расширением вен селезенки, сдавление нижней полой вены и синдром Бадда–Киари [6]. В исключительных случаях ПКП диагностируются в экстренной ситуации в результате внутрикистозного кровоизлияния, инфицирования или внутрибрюшинного разрыва [1].

Для лечения симптоматических ПКП доступен широкий спектр вмешательств, к ним относятся простая аспирация, склеротерапия, фенестрация, резекция печени и трансплантация в результате тотального поражения ткани печени при PCLD [3]. Фенестрация кисты путем удаления крыши, т. е. иссечение купола кисты, возвышающегося над тканью печени, для обеспечения свободного дренирования секрета, продуцируемого остатком эпителия кисты в брюшную полость, является в настоящее время наиболее широко используемой процедурой [7].

С момента первой лапароскопической фенестрации ПКП в 1991 г. этот минимально инвазивный подход был принят в качестве стандартного хирургического лечения симптоматических ПКП [8]. Тем не менее эта процедура имеет частоту рецидивов, достигающую 25%, и считается неподходящей для адекватного удаления верхнезадних кист с трудным доступом и близостью к диафрагме или воротам печени, где требуется тонкая и точная диссекция [9]. Для преодоления ограничений стандартной лапароскопии начиная с 2015 г. для лечения ПКП стал использоваться робот-ассистированный подход [7, 10]. Однако сообщения об использовании робототехники для лечения кистозных образований печени в детской популяции отсутствуют.

В настоящем исследовании мы представляем первый опыт роботической фенестрации кисты печени с использованием системы Versius и оцениваем осуществимость и безопасность этой процедуры.

КЛИНИЧЕСКИЙ СЛУЧАЙ

В исследовании представлен случай успешного лечения ПКП у мальчика 15 лет, который на протяжении 6 мес до поступления в ГБУЗ «Иркутская государственная областная детская клиническая больница» предъявлял жалобы на дискомфорт в правом подреберье и редкие боли, локализующиеся в проекции желчного пузыря.

Результаты обследования

Ультразвуковое сканирование определило ПКП диаметром 7 см, расположенную в VI сегменте печени. Перед операцией пациент прошел обследование, которое включало УЗИ и мультиспиральную компьютерную томографию брюшной полости (*рисунок 1*) и анализ уровня онкомаркеров в крови, таких как альфа-фетопротеин, ферритин и раковый эмбриональный антиген. Данные визуализации подтвердили ультразвуковую находку и определили ПКП диаметром 7 см с тонкой аваскулярной капсулой, заполненную жидким содержимым и расположенную в VI сегменте правой доли печени.

Хирургическое вмешательство было показано при диагнозе кистозного образования печени диаметром 7 см, которое сопровождалось клиническими проявлениями в виде дискомфорта и болей. Операция выполнялась с помощью новой роботической системы Versius, разработанной компанией CMR (Великобритания).

Лечение

Пациент находился на операционном столе в положении лежа на спине со слегка приподнятым головным концом. Устанавливалось 3 роботических порта: порт диаметром 12 мм для камеры – в области пупка, 2 инструментальных порта диаметром 5 мм – справа и слева от него в эпигастральной области и правой половине живота. Вспомогательный лапароскопический порт, который требовался для ретракции печени, аспирации содержимого кисты и извлечения

Рисунок 1
Мультиспиральная компьютерная томография пациента с простой кистой печени (ПКП), расположенной в VI сегменте

Figure 1
Multislice computed tomography of the patient with a simple liver cyst (SLC) in segment VI

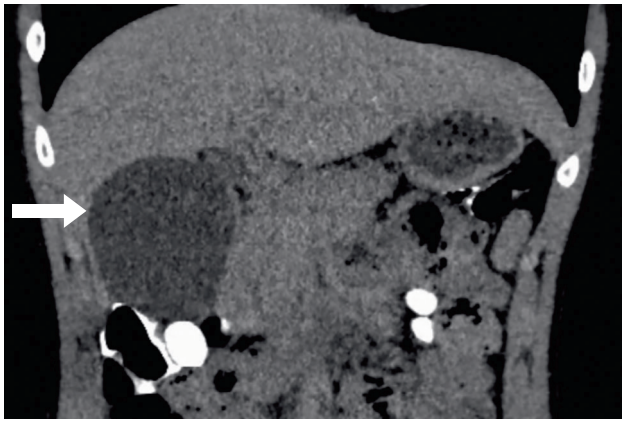

оболочек наружу, устанавливался между оптическим и правым инструментальными портами.

Визуализационный блок располагался краниально и справа от больного. Манипуляционные блоки устанавливались справа и слева от пациента со стороны головного конца операционного стола. Консольный хирург садился за панель управления роботической платформой так, чтобы боковым зрением мог наблюдать и контролировать все процессы, происходящие за операционным столом. Хирург-ассистент, обученный работе с роботами, находился слева от больного за операционным столом и помогал в стыковке, расстыковке инструментов и инсталляции лапароскопических инструментов через вспомогательный порт, необходимых для кистэктомии.

Первоначально выполнялись пункция кисты и аспирация ее содержимого (*рисунок 2*). Затем стенка кисты захватывалась атравматичным зажимом и ее купол (наружная часть, возвышающаяся над тканью печени) иссекался как можно ближе к печеночной паренхиме, насколько это считается безопасным, чтобы снизить риск кровотечения (*рисунок 3*). Эпителиальная выстилка кисты, расположенная внутри паренхимы, была частично удалена в пределах видимых через оболочку питающих сосудов. Таким образом было удалено до 2/3 стенки кисты. Гемо- и билиостаз были обеспечены с помощью технологии LigaSure и наложения клипс Hem-o-lok, где это было необходимо. Разрушение остатка эпителия задней стенки кисты было выполнено с помощью аргоноплазменной фотокоагуляции для предупреждения рецидива заболевания (*рисунок 4*). В сформировавшуюся полость была установлена дренажная трубка в целях контроля гемо- и билиостаза. Для извлечения удаленных образцов тканей применялся эндомешок, который вводился в брюшную полость в конце операции через оптический порт. В заключении операции выполнялись извлечение роботических манипуляторов из брюшной полости, ушивание лапароцентезных отверстий и восстановление нормальной структуры брюшной стенки (*рисунок 5*).

Рисунок 2
Робот-ассистированная фенестрация ПКП – внешний вид кисты

Figure 2
Robot-assisted fenestration of the SLC – appearance of the cyst

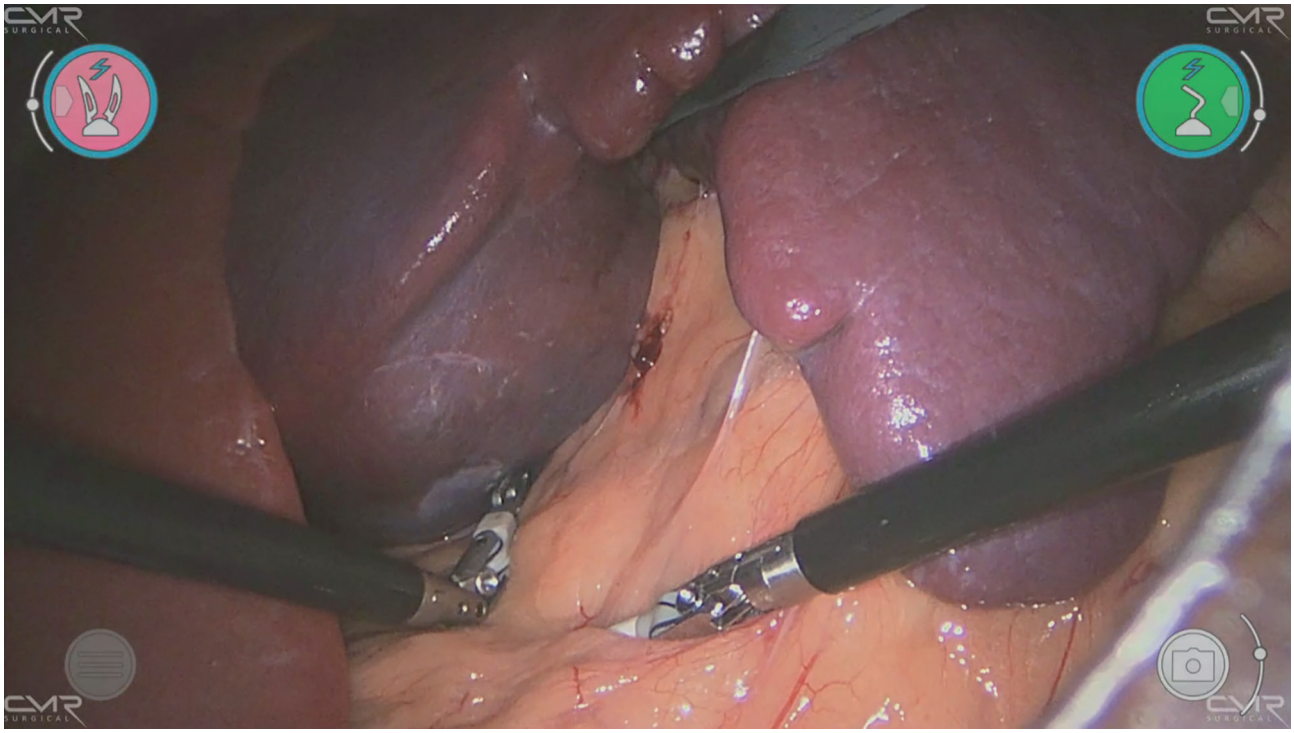

Рисунок 3
Робот-ассистированная фенестрация ПКП – этап фенестрации наружной части кисты

Figure 3
Robot-assisted fenestration of the SLC – fenestration of the external part of the cyst

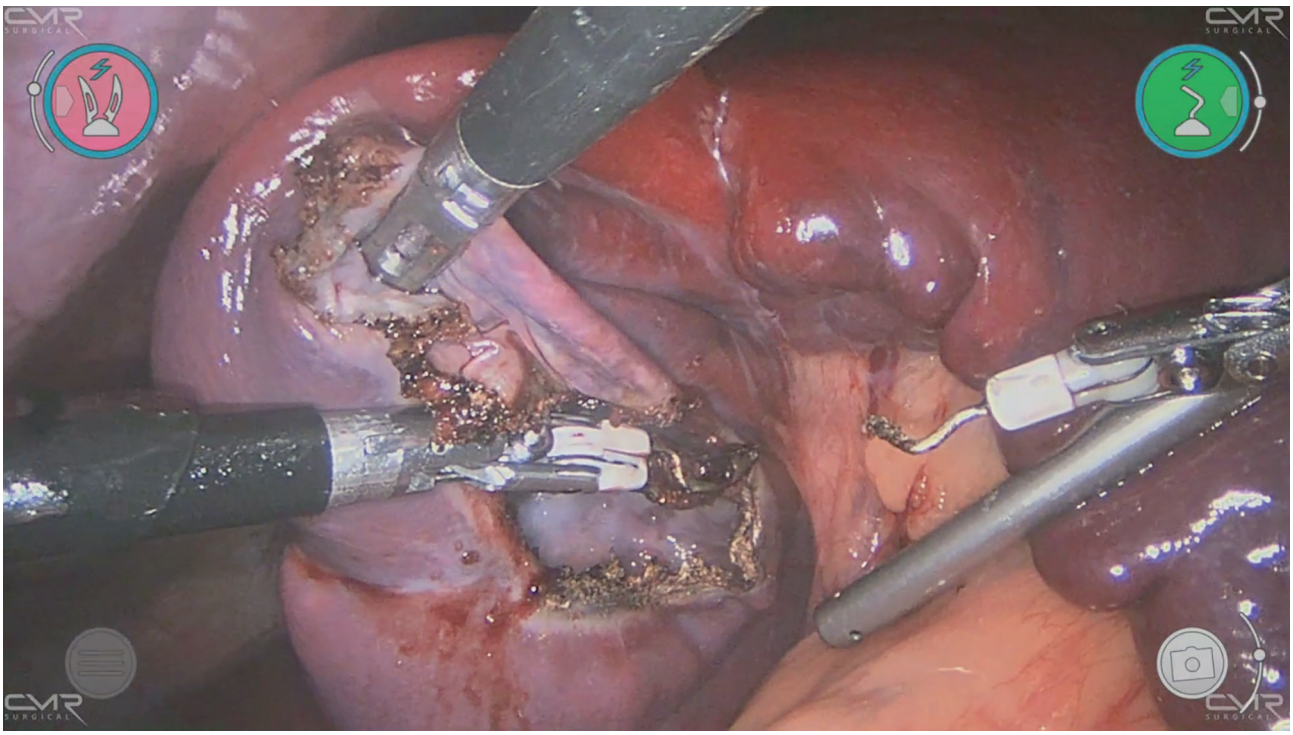

Рисунок 4
Робот-ассистированная фенестрация ПКП – этап аргоноплазменной фотокоагуляции внутренней выстилки кисты

Figure 4
Robot-assisted fenestration of the SLC – argon plasma photocoagulation of the inner lining of the cyst

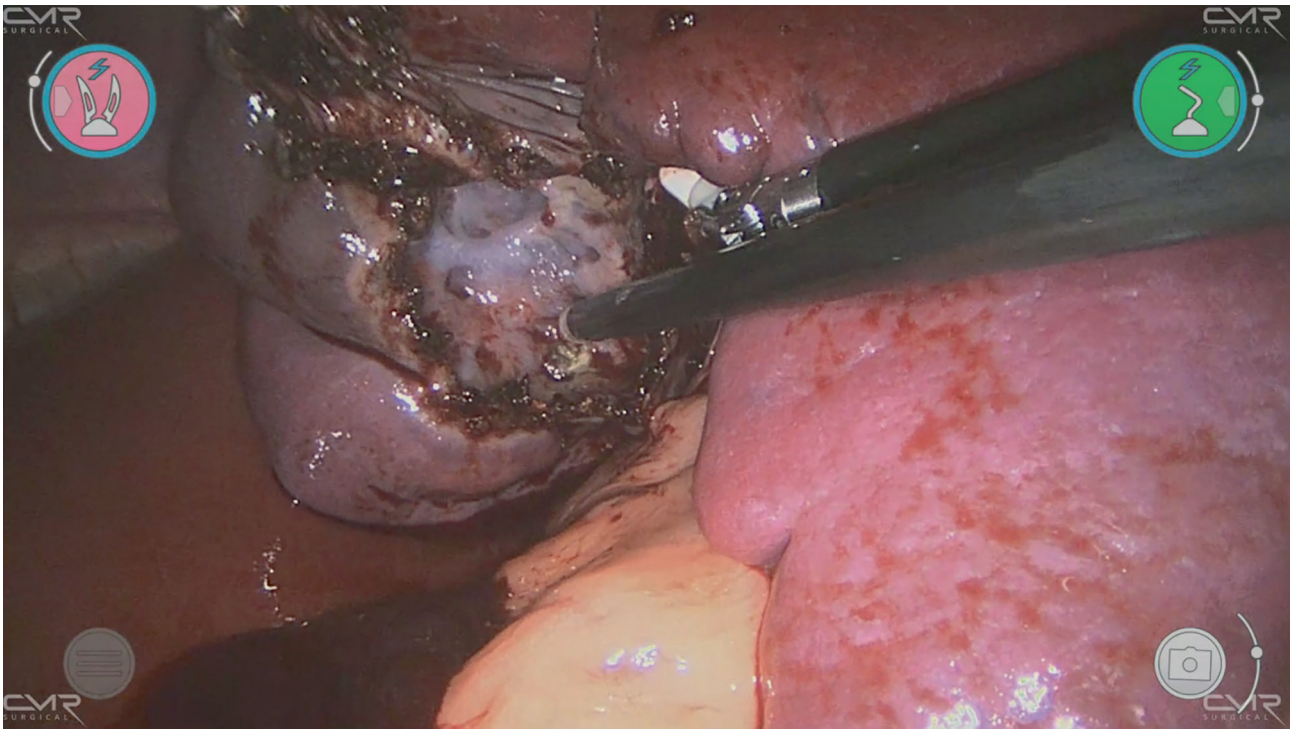

Выписка пациента на амбулаторное наблюдение осуществлялась после УЗИ, которое подтвердило отсутствие скопления патологического экссудата в брюшной полости и в ложе удаленной кисты. На протяжении периода наблюдения за пациентом в течение 1, 3 и 6 мес после операции выполнялись контрольные УЗИ для исключения признаков рецидива заболевания.

Возраст пациента на момент операции составил 15 лет. Киста располагалась в VI сегменте правой

Рисунок 5
Робот-ассистированная фенестрация ПКП – окончательный вид печени после операции
Figure 5
Robot-assisted fenestration of the SLC – the final appearance of the liver after surgery

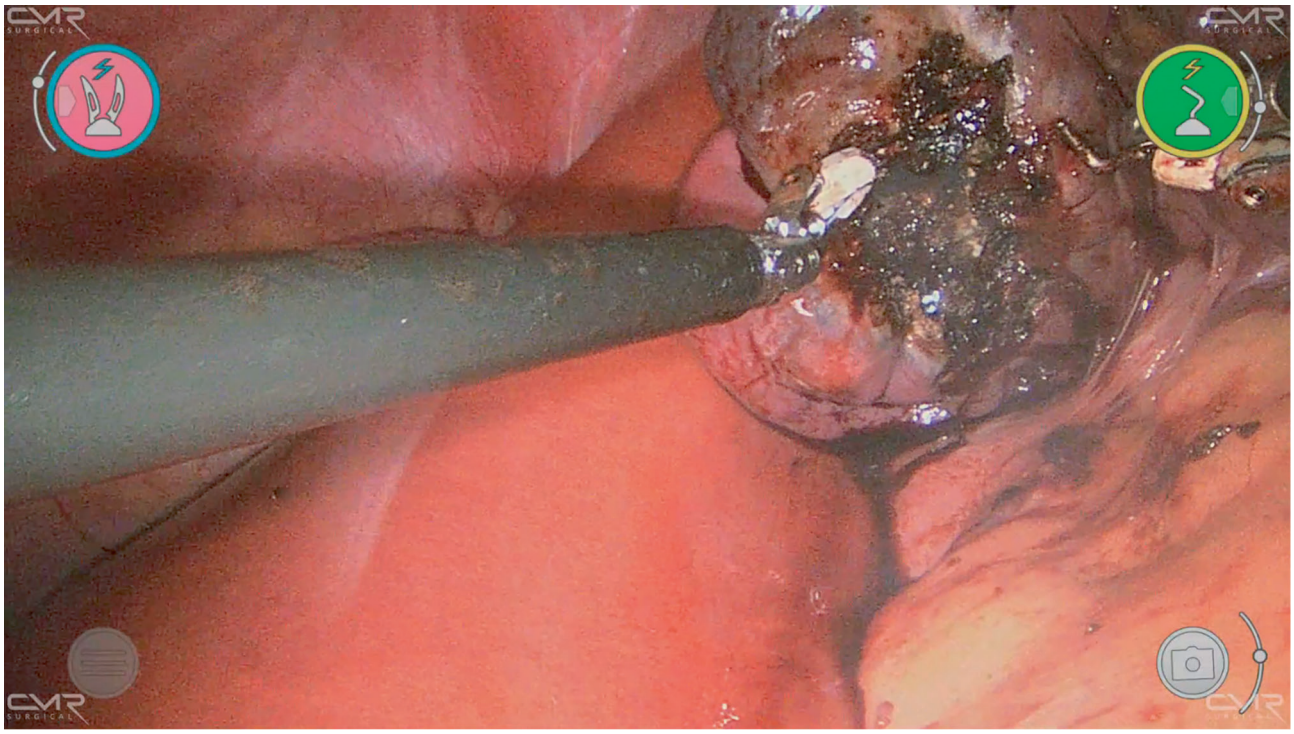

доли печени. Длительность операции составила 130 мин, время инсталляции робота – 15 мин, основное консольное время – 115 мин. Общая кровопотеря – не более 5 мл. Операция не сопровождалась конверсией в лапароскопическое или открытое хирургическое вмешательство. В ходе хирургических вмешательств не было отмечено осложнений, связанных с травмой желчных протоков, сосудов печени или соседних анатомических структур. Пациент находился в палате интенсивной терапии на протяжении 1 сут, на следующий день после выполнения УЗИ была удалена дренажная трубка.

Динамика и исходы

Восстановление прошло гладко и быстро, пациент был выписан из больницы на 3-й послеоперационный день. Патологическое исследование резецированного образца показало доброкачественную кисту печени. Больной полностью выздоровел без каких-либо оставшихся клинических симптомов при амбулаторной клинической и ультразвуковой оценке через 6 мес после операции.

ОБСУЖДЕНИЕ РЕЗУЛЬТАТОВ ИССЛЕДОВАНИЯ

Непаразитарные кистозные заболевания печени и внутрипеченочных желчных протоков включают в себя заболевания, которые различаются по этиологии, распространенности, клиническим проявлениям и тяжести болезни, но имеют 2 общие характеристики [5]. Во-первых, эти заболевания являются результатом врожденного порока развития внутрипеченочных желчных протоков. Во-вторых, основной вид этого поражения состоит из макроскопических или микроскопических кист. Макроскопические кисты легко распознаются с помощью ультрасонографии или компьютерной томографии, которые являются основными диагностическими методами визуализации этого состояния.

ПКП долгое время считались редкими. Однако развитие методов визуализации показало, что они встречаются гораздо чаще. Распространенность ПКП при выполнении УЗИ составляет от 3 до 5% и достигает 18% при изучении данных спиральной компьютерной томографии, проведенной у взрослого населения [5]. Эти расхождения объясняются небольшим размером большинства кист, которые обнаруживаются только с помощью точных методов визуализации.

Заболеваемость ПКП зависит от возраста и пола. Они редко встречаются до 40 лет, а заболеваемость резко возрастает после этого возраста. Соотношение женщин и мужчин составляет 1,5:1 для бессимптомных ПКП, выявленных при аутопсии или УЗИ. Однако соотношение женщин и мужчин составляет 9:1 для симптоматических ПКП [1]. В 60% случаев кисты расположены в правой доле печени. Была также задокументи-

рована связь между ПКП и почечными кистами, но не объяснена [5].

ПКП считаются врожденным пороком развития. Аберрантный желчный проток в ходе эмбрионального развития теряет связь с желчным деревом и начинает прогрессивно расширяться в результате сохраненной секреторной функции эпителия, выстилающего кисту [7]. Состав жидкости представляет из себя воду и электролиты без желчных кислот и билирубина, близок по составу жидкости, которая секретируется эпителием желчных протоков. Она не токсична для брюшины, что является обоснованием для фенестрации кисты.

Макроскопически ПКП имеет сферическую форму. Диаметр варьирует от нескольких миллиметров до 20 см и более [1]. Киста обычно не сообщается с внутрипеченочными желчными протоками. Небольшие кисты окружены нормальной печеночной тканью. Большие кисты вызывают атрофию прилегающей печеночной ткани и контактируют с наружной поверхностью печени, а огромная по размерам киста может привести к полной атрофии доли печени с компенсаторной гипертрофией другой доли [11]. Крупные желчные протоки и кровеносные сосуды, сохраняющиеся после атрофии, могут выступать внутрь просвета ПКП и образовывать складки на внутренней поверхности кисты. Кистозная жидкость обычно прозрачная, однако внутрикистозное кровотечение встречается относительно часто и жидкость может быть окрашена в коричневый цвет. Микроскопически кисты выглядят как полость, окаймленная одним слоем кубических или столбчатых эпителиальных клеток, напоминающих желчные эпителиальные клетки [1].

Хирургическое вмешательство обычно показано при больших кистах печени с диаметром полости, превышающим 5 см, или ПКП, увеличивающихся в размерах [12]. Для лечения ПКП предназначено большое количество хирургических методов, включая аспирацию содержимого и склеротерапию, фенестрацию, резекцию печени и ее трансплантацию при PCLD [3]. Фенестрация кисты является одной из самых распространенных процедур, которая позволяет добиться симптоматического облегчения сразу после операции и полностью сохранить функционирующую паренхиму печени. В обзоре литературы, посвященном изучению клинического ответа на фенестрацию кисты, рецидив заболевания после операции составил 9,6% с частотой повторного вмешательства для той же кисты – 7,1% [12].

Было описано несколько технических усовершенствований, позволяющих избежать как неудач процедуры, так и рецидива симптомов. Тем не менее не было продемонстрировано клинических преимуществ после таких процедур, как, например, оментопексия или оментопластика [12].

Открытое лечение ПКП с применением техники фенестрации наружной части кисты являлось стандартным хирургическим лечением до 1990-х годов, когда лапароскопия получила широкое распространение, особенно для лечения доброкачественных заболеваний печени [8]. Лапароскопическое лечение ПКП имеет несколько преимуществ с точки зрения краткосрочного результата по сравнению с открытым подходом и включает быстрое восстановление пациентов после операции и превосходный косметический результат [12]. Считается, что присущие лапароскопии недостатки, такие как прямые жесткие инструменты, двухмерное зрение и плохая эргономика, ограничивают эффективность лапароскопического удаления кист, расположенных в верхних и задних сегментах печени.

Разработка роботических хирургических систем, которые обеспечивают трехмерную визуализацию, невероятную маневренность инструментов с 7 степенями свободы и улучшенную эргономику, вскоре преодолела ограничения лапароскопической хирургии печени. При использовании роботического подхода доступ к сегментам печени VII, VIII и IVa значительно облегчается, в то время как фенестрация кист, расположенных у диафрагмы или близко к перихилярным структурам, может быть осуществима с особой точностью и безопасностью.

Хотя робот-ассистированная лапароскопическая фенестрация печеночных кист позволяет преодолеть существующие ограничения лапароскопической фенестрации, такие как двухмерный вид и ограниченная подвижность прямых лапароскопических инструментов, сообщения на эту тему в научной литературе ограничены. C. Nota был первым, кто сообщил о фенестрации печеночных кист с использованием роботизированной системы da Vinci Si [10]. Автор сообщил о 2 пациентах женского пола в возрасте 32 и 51 года, у одной из которых был установлен диагноз PLCD. Послеоперационное восстановление больных прошло благополучно, и они были выписаны из госпиталя на 3-и сутки. Следующий отчет о робот-ассистированной фенестрации ПКП принадлежит T. Tsirlis [7], который представил когорту из 17 пациентов, 15 из которых были женщинами. Летальных случаев и конверсий в этом отчете не было зарегистрировано. Кровопотеря составила менее 50 мл во всех случаях, за исключением одного, когда объем кровотечения составил 200 мл. Послеоперационные осложнения возникли у 2 (12%) пациентов. В одном случае была утечка желчи из желчных протоков по краю резекции, которая была успешно вылечена с помощью эндоскопической ретроградной холецистохолангиографии и установки билиарного

стента. В другом случае наблюдалось выделение по дренажу серозной жидкости на протяжении 4 дней, которое прекратилось на фоне приема соматотропного гормона. Публикации об использовании робототехники для лечения ПКП у детей отсутствуют.

На основании данных литературы, полученных от взрослых хирургов и собственного опыта, авторы настоящего исследования склонны рекомендовать роботический подход не только для сложных кист, расположенных в сегментах VI, VIII и IVa, но и для более простых кист, чтобы не только получить опыт работы с роботической платформой, что до сих пор иногда делается в учебных целях и для повышения безопасности и эффективности проведенного лечения, которое благодаря улучшенной визуализации и маневренности инструментов позволяет предупредить повреждение критически важных структур печени и избежать кровотечения. Мы также ожидаем, что количество рецидивов после роботической фенестрации может быть меньше, чем при лапароскопическом подходе, поскольку робототехника позволяет выполнять более радикальное и «смелое» иссечение большой части оболочек кисты.

ЗАКЛЮЧЕНИЕ

Робот-ассистированная фенестрация в сочетании с одновременной аргоноплазменной фотокоагуляцией остаточной полости является осуществимым вариантом лечения ПКП и сопровождается благоприятным течением периода после операции. Однако необходимы более широкие исследования на более крупных сериях пациентов для окончательной оценки безопасности и эффективности этой методики.

ВКЛАД АВТОРОВ
Ю.А. Козлов: обзор литературы, сбор и анализ литературных источников, написание текста и редактирование статьи;
А.П. Рожанский: обзор литературы, сбор и анализ литературных источников, редактирование статьи;
Э.В. Сапухин: обзор литературы, сбор и анализ литературных источников;
А.А. Марчук, А.Г. Гасанов, Р.А. Тещук, С.А. Муравьев, А.А. Колчина, И.И. Джурабаев, И.Н. Савин: сбор и анализ литературных источников.
Все авторы подтверждают соответствие своего авторства международным критериям ICMJE (все авторы внесли существенный вклад в разработку концепции, проведение исследования и подготовку статьи, прочли и одобрили финальную версию перед публикацией).
AUTHOR CONTRIBUTIONS
Yu.A. Kozlov: literature review, collection and analysis of literary sources, writing and editing the article;
A.P. Rozhansky: literature review, collection and analysis of literary sources, article editing;
E.V. Sapukhin: literature review, collection and analysis of literary sources;
A.A. Marchuk, A.G. Gasanov, R.A. Teshchuk, S.A. Muravyev, A.A. Kolchina, I.I. Dzhurabaev, I.N. Savin: collection and analysis of literary sources.
All the authors confirm that they have met the ICMJE authorship criteria (all the authors have made a substantial contribution to the conception of the work, investigation, and preparation of the manuscript, have read and approved the final version to be published).

ЭТИЧЕСКАЯ ЭКСПЕРТИЗА
Исследование одобрено локальным этическим комитетом ГБУЗ ИГОДКБ (протокол №КИМИ02.01.2022 от 14.09.2022).
ETHICS REVIEW
The study was approved by the local Ethics Committee of Irkutsk State Regional Children's Clinical Hospital (Protocol No.КИМИ02.01.2022 dated 14.09.2022).

СОГЛАСИЕ НА ПУБЛИКАЦИЮ
Авторы получили письменное информированное добровольное согласие законных представителей пациента на публикацию его конфиденциальных данных, в том числе фотографий (с закрытием лица), в научном журнале, включая его электронную версию (дата подписания – 01.10.2025). Объем публикуемых данных с законными представителями пациента согласован.
CONSENT FOR PUBLICATION
The authors obtained written informed consent from the patient's legal representatives to publish his confidential data including photographs (with face covered) in a scientific journal, both in the printed and digital versions (signed on 01.10.2025). The amount of published data was agreed upon with the patient's legal representatives.

ИСТОЧНИК ФИНАНСИРОВАНИЯ
Авторы заявляют об отсутствии внешнего финансирования при проведении поисково-аналитической работы и подготовке рукописи.
FUNDING
The authors declare that they received no external funding for the research and analysis work and preparation of the manuscript.

КОНФЛИКТ ИНТЕРЕСОВ
Авторы декларируют отсутствие явных и потенциальных конфликтов интересов, связанных с публикацией настоящей статьи.
CONFLICT OF INTEREST
The authors declare that they have no competing interests.

ORCID
Yu.A. Kozlov: https://orcid.org/0000-0003-2313-897X
A.P. Rozhansky: https://orcid.org/0000-0001-7922-7600
E.V. Sapukhin: https://orcid.org/0000-0001-5470-7384
A.A. Marchuk: https://orcid.org/0000-0001-9767-0454
A.G. Gasanov: https://orcid.org/0009-0005-4543-5766
R.A. Teshchuk: https://orcid.org/0009-0007-4069-2258
S.A. Muravyev: https://orcid.org/0000-0003-4731-7526
A.A. Kolchina: https://orcid.org/0000-0002-3214-8355
I.I. Dzhurabaev: https://orcid.org/0009-0005-7439-4166
I.N. Savin: https://orcid.org/0009-0009-0501-9169

Литература / References

1. Bizzoca C., Fiore F., Aquilino F., Fedele S., Salvo M.D., Lucarelli G., Vincenti L. A new technique for the laparoscopic treatment of simple hepatic cysts. Surg Pract Sci 2023;13:100171. DOI: 10.1016/j.sipas.2023.100171
2. Vardakostas D., Damaskos C., Garmpis N., Antoniou E.A., Kontzoglou K., Kouraklis G., Dimitroulis D. Minimally invasive management of hepatic cysts: indications and complications. Eur Rev Med Pharmacol Sci 2018;22(5):1387–96. DOI: 10.26355/eurrev_201803_14484
3. Wijnands T.F., Görtjes A.P., Gevers T.J., Jenniskens S.F., Kool L..J, Potthoff A. et al. Efficacy and safety of aspiration sclerotherapy of simple hepatic cysts: a systematic review. Am J Roentgenol 2017;208(1):201–7. DOI: 10.2214/AJR.16.16130
4. Akoh J.A. Current management of autosomal dominant polycystic kidney disease. World J Nephrol 2015;4(4):468–79. DOI: 10.5527/wjn.v4.i4.468
5. Rawla P., Sunkara T., Muralidharan P., Raj J.P. An updated review of cystic hepatic lesions. Clin Exp Hepatol 2019;5(1):22–9. DOI: 10.5114/ceh.2019.83153
6. Zhang Z.Y., Wang Z.M., Huang Y. Polycystic liver disease: classification, diagnosis, treatment process, and clinical management. World J Hepatol 2020;12(3):72–83. DOI: 10.4254/wjh.v12.i3.72
7. Tsirlis T., Thakkar R., Sen G., Logue J., Robinson S., French J.J., White S.A. Robotic fenestration of massive liver cysts using EndoWrist technology. Int J Med Robot 2019;15(4):e1994. DOI: 10.1002/rcs.1994
8. Paterson-Brown S., Garden O.J. Laser-assisted laparoscopic excision of liver cyst. Br J Surg 1991;78(9):1047. DOI: 10.1002/bjs.1800780907
9. Ardito F., Bianco G., Vellone M., Sarno G., Ranucci G., Giovannini I., Giuliante F. Long-term outcome after laparoscopic fenestration of simple liver cysts. Surg Endosc 2013;27(12):4670–4. DOI: 10.1007/s00464-013-3104-3
10. Nota C.L., Molenaar I.Q., Borel Rinkes I.H., Hagendoorn J. Robot-assisted laparoscopic fenestration of giant hepatic cysts. Surg Laparosc Endosc Percutan Tech 2015;25(5):e163–5. DOI: 10.1097/SLE.0000000000000193
11. Macedo F.I. Current management of noninfectious hepatic cystic lesions: a review of the literature. World J Hepatol 2013;5(9):462–9. DOI: 10.4254/wjh.v5.i9.462
12. Bernts L.H.P., Echternach S.G., Kievit W., Rosman C., Drenth J.P.H. Clinical response after laparoscopic fenestration of symptomatic hepatic cysts: a systematic review and meta-analysis. Surg Endosc 2019;33(3):691–704. DOI: 10.1007/s00464-018-6490-8