DOI: 10.24287/j.1083

© 2026 ФГБУ «НМИЦ ДГОИ им. Дмитрия Рогачева» Минздрава России

Поступила 03.02.2026
Принята к печати 06.02.2026

EDN: LVURRY

Комбинированный иммунодефицит, вызванный гипоморфным вариантом *IL2RG*, под маской лейкоза Беркитта: клинический случай

А.Ю. Меркушов, Э.Я. Мусаева, Д.Е. Першин, Е.В. Райкина, Ю.Г. Абугова, Д.С. Абрамов, Н.В. Мякова, Ю.А. Родина

ФГБУ «Национальный медицинский исследовательский центр детской гематологии, онкологии и иммунологии им. Дмитрия Рогачева» Минздрава России, Москва

Контактная информация:
Меркушов Алексей Юрьевич, врач-аллерголог-иммунолог отделения иммунологии ФГБУ «НМИЦ ДГОИ им. Дмитрия Рогачева» Минздрава России
Адрес: 117997, Москва, ул. Саморы Машела, 1
E-mail: sirarguson@gmail.com

Х-сцепленная тяжелая комбинированная иммунная недостаточность (Х-ТКИН) – врожденный дефект иммунитета, характеризующийся практически полным отсутствием Т-лимфоцитов и NK-клеток на фоне нормального количества функционально несостоятельных В-лимфоцитов ($T^-B^+NK^-$), обусловленный патогенными вариантами в гене *IL2RG* и характеризующийся ранним дебютом жизнеугрожающих инфекций. Гипоморфные варианты данного заболевания характеризуются стертой клинической картиной с более поздним дебютом инфекционных осложнений, широким спектром аутоиммунных проявлений и риском развития опухолей. В статье представлен редкий клинический случай атипичной Х-ТКИН с развитием парциальной красноклеточной аплазии и лейкоза Беркитта как первых симптомов иммунной дизрегуляции. Верификация Х-ТКИН определяет другую тактику ведения пациента, включая проведение трансплантации гемопоэтических стволовых клеток как куративной опции лечения. Высокая настороженность в отношении врожденного дефекта иммунитета крайне актуальна среди гематологов и онкологов.

Ключевые слова: *Х-сцепленная тяжелая комбинированная иммунная недостаточность, врожденный дефект иммунитета, парциальная красноклеточная аплазия, лейкоз Беркитта, трансплантация гемопоэтических стволовых клеток*

Для цитирования: Меркушов А.Ю., Мусаева Э.Я., Першин Д.Е., Райкина Е.В., Абугова Ю.Г., Абрамов Д.С. и др. Комбинированный иммунодефицит, вызванный гипоморфным вариантом *IL2RG*, под маской лейкоза Беркитта: клинический случай. Вопросы гематологии/онкологии и иммунопатологии в педиатрии 2026;25(2):174–82. DOI: 10.24287/j.1083

© 2026 by «D. Rogachev NMRCPHOI»

Received 03.02.2026
Accepted 06.02.2026

Combined immune deficiency caused by a hypomorphic *IL2RG* variant and disguised as Burkitt leukemia: a clinical case

A.Yu. Merkushov, E.Ya. Musaeva, D.E. Pershin, E.V. Raykina, Yu.G. Abugova, D.S. Abramov, N.V. Myakova, Yu.A. Rodina

The Dmitry Rogachev National Medical Research Center of Pediatric Hematology, Oncology and Immunology of Ministry of Healthcare of the Russian Federation, Moscow

Correspondence:
Alexey Yu. Merkushov, an allergist-immunologist at Immunology Department of the Dmitry Rogachev National Medical Research Center of Pediatric Hematology, Oncology and Immunology, Ministry of Healthcare of the Russian Federation
Address: 1 Samory Mashela St., Moscow, 117997, Russia
E-mail: sirarguson@gmail.com

X-linked severe combined immunodeficiency (X-SCID) is an inborn error of immunity characterized by almost total absence of T and NK cells with normal counts of functionally impaired B cells ($T^-B^+NK^-$) that is caused by pathogenic variants in the *IL2RG* gene resulting in early onset of life-threatening infections. Hypomorphic X-SCIDs present with variable clinical features and are characterized by later onset of infectious complications, a wide range of autoimmune manifestations, and increased risk of malignancies. In this article, we report a rare case of atypical X-SCID presenting with partial red cell aplasia and Burkitt leukemia as the first signs of immune dysregulation. Verification of the diagnosis of X-SCID leads to a different treatment approach, including the use of hematopoetic stem cell transplantation as a curative option. It highlights the importance of awareness of inborn errors of immunity among hematologists and oncologists.

Keywords: *X-linked severe combined immunodeficiency, inborn error of immunity, partial red cell aplasia, Burkitt leukemia, hematopoietic stem cell transplantation*

For citation: Merkushov A.Yu., Musaeva E.Ya., Pershin D.E., Raykina E.V., Abugova Yu.G., Abramov D.S. et al. Combined immune deficiency caused by a hypomorphic *IL2RG* variant and disguised as Burkitt leukemia: a clinical case. Pediatric Hematology/Oncology and Immunopathology 2026;25(2):174–82. DOI: 10.24287/j.1083

Х-сцепленная тяжелая комбинированная иммунная недостаточность (Х-ТКИН) – один из видов врожденных дефектов иммунитета (ВДИ), характеризующийся практически полным отсутствием Т-лимфоцитов и NK-клеток на фоне нормального количества функционально несостоятельных В-лимфоцитов ($T^-B^+NK^-$) [1]. Частота встречаемости достаточно высокая и составляет 1:60 000 новорожденных [2]. К развитию Х-ТКИН приводят гемизиготные варианты в гене *IL2RG*, кодирующем гамма-цепь рецептора интерлейкина (ИЛ)-2. Нормальная дифференцировка и функция Т-лимфоцитов и NK-клеток обусловлены состоятельной функцией рецептора гамма-цепи, общего для ряда цитокинов, таких как ИЛ-2, ИЛ-4, ИЛ-7, ИЛ-9, ИЛ-15 и ИЛ-21, обеспечивающего активацию внутриклеточного сигнального пути [3]. Практически в 90% случаев варианты в *IL2RG* приводят к полной несостоятельности функции рецептора *IL2RG* и тотальному нарушению этих процессов. В результате отмечаются

абсолютная Т- и NK-лимфопения, уменьшение или полное отсутствие периферических лимфатических узлов и тимуса. Клиническая симптоматика прежде всего проявляется развитием жизнеугрожающих оппортунистических инфекций с раннего неонатального периода (*рисунок 1*) [1]. Более того, ввиду тяжести Т-клеточного дефицита отмечается нарушение процессов иммунологической толерантности с развитием тяжелых иммунных осложнений с поражением различных органов и систем, чаще по типу энтеропатии, тяжелого дерматита, а также повышен риск развития опухолей по отношению в другим вариантам ВДИ. Учитывая тяжесть данного заболевания и высокий риск развития быстропрогрессирующих летальных осложнений, в ряде стран, в том числе в России, проводится ранняя диагностика в виде неонатального скрининга в общей популяции новорожденных [2].

В 10% случаев так называемые гипоморфные генетические варианты обусловливают частичное нарушение функции гена *IL2RG*, при котором, как следствие, сохраняется остаточная экспрессия гамма-цепи, что приводит к развитию атипичной Х-ТКИН (при числе Т-лимфоцитов 300–500 кл/мкл) (*рисунок 1*) или состояний, более подходящих под классификацию комбинированного иммунодефицита (при числе Т-лимфоцитов >500 кл/мкл).

Клиническая картина отличается более поздним дебютом и в большинстве случаев имеет вариабельную симптоматику с преобладанием аутоиммунных осложнений, таких как иммунные цитопении, артрит, аутоиммунный гепатит, язвенный колит, атопический дерматит, над инфекционными. Т- и NK-лимфопения менее выражена, тем не менее дифференцировка Т-лимфоцитов нарушена в связи с истощением пула наивных Т-лимфоцитов, низкой вариабельностью Т-клеточного репертуара, повышенной экспансией аутореактивных Т-лимфоцитов по типу олигоклонов [4–7]. В то же время в этой когорте пациентов практически отсутствует описание онкологических осложнений. Имеются данные о единственном случае экстранодальной В-клеточной лимфомы, развившейся в возрасте 26 лет у мужчины с вариантом NM_000206.3: c.982C>T, p.R283* в гене *IL2RG* [8].

Единственным куративным методом терапии Х-ТКИН, как классической, так и атипичной формы, с высоким показателем общей выживаемости является

Рисунок 1
Схематическое представление основных звеньев патогенеза классической и гипоморфной форм Х-ТКИН

Figure 1
A schematic representation of pathogenesis of typical ('classic') and atypical (hypomorphic) X-linked severe combined immunodeficiency (X-SCID)
IL – interleukin

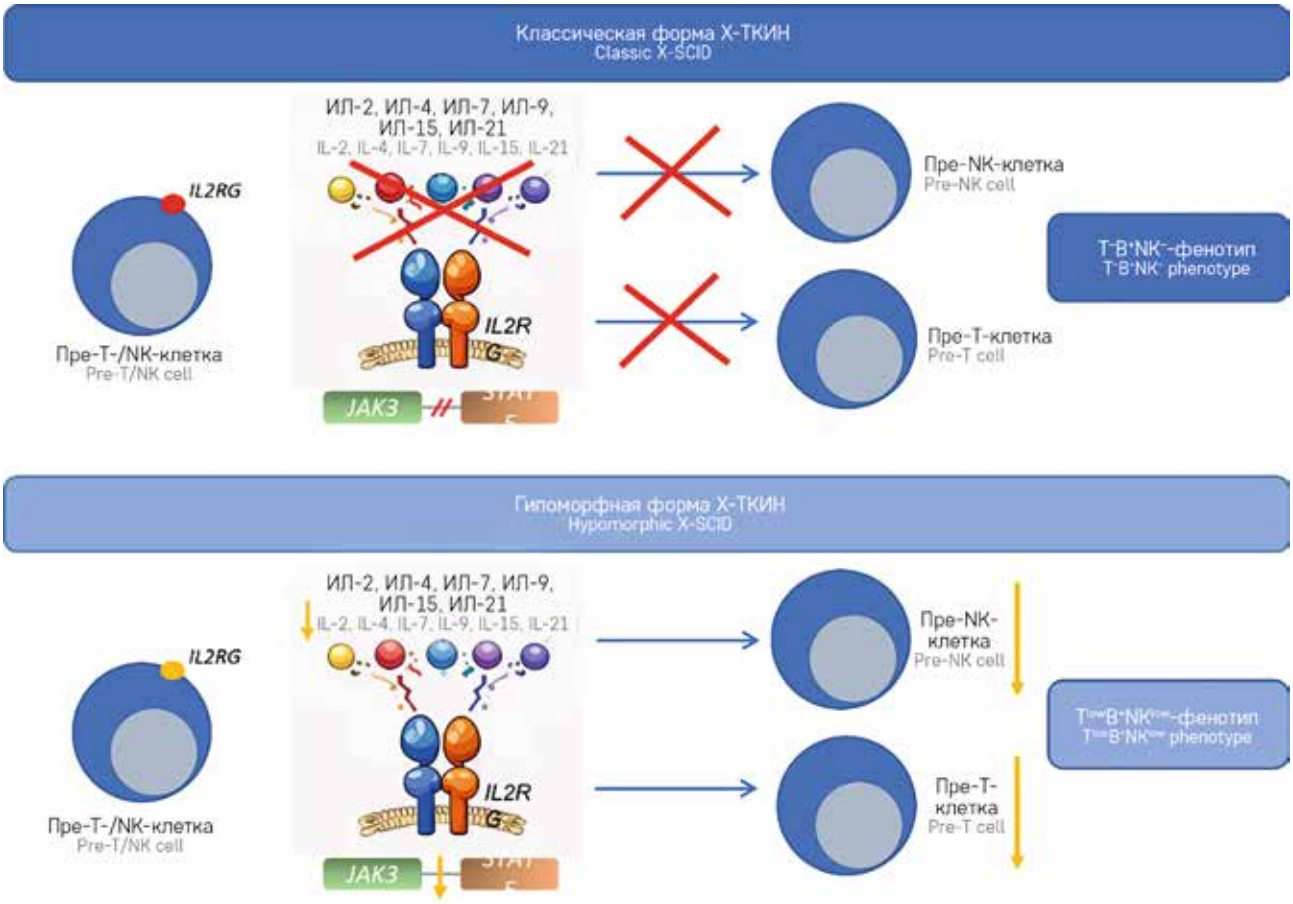

проведение трансплантации гемопоэтических стволовых клеток (ТГСК) в кратчайшие сроки от момента постановки диагноза до развития мультиорганных осложнений [9].

Настоящая статья посвящена уникальному клиническому случаю атипичной Х-ТКИН, сопровождавшейся развитием апластической анемии и лейкоза Беркитта. Он подчеркивает важность настороженности в отношении ВДИ и мультидисциплинарного взаимодействия.

МАТЕРИАЛЫ И МЕТОДЫ ИССЛЕДОВАНИЯ

Для статьи были использованы данные анамнеза из истории болезни пациента, результаты позитронно-эмиссионной томографии/компьютерной томографии (ПЭТ-КТ), гистологического исследования биоптатов лимфатических узлов и печени, иммунофенотипирования (ИФТ) лимфоцитов, полученные на базе НМИЦ ДГОИ им. Дмитрия Рогачева в период с 2024 по 2025 г.

Молекулярно-генетическое исследование для выявления вариантов в гене *IL2RG* проводилось методом высокопроизводительного секвенирования (next generation sequencing, NGS) с помощью панели «Костномозговая недостаточность». Для пробоподготовки использовали методику таргетного гибридизационного обогащения с помощью кастомной панели зондов (Roche, Швейцария) согласно протоколу производителя. Полученную библиотеку секвенировали на платформе NextSeq (Illumina, США). Клиническую значимость найденных вариантов определяли согласно рекомендациям American College of Medical Genetics and Genomics и Российского общества медицинских генетиков. Номенклатуру выявляемых генетических вариантов регламентировали согласно Human Genome Variation Society. При интерпретации учитывали данные профессиональной базы Human Gene Mutation Database, профильные базы данных, научную литературу, полученные на базе НМИЦ ДГОИ им. Дмитрия Рогачева.

ИФТ лимфоцитов периферической крови проводилось методом проточной цитометрии. Для выполнения исследований периферическую кровь пациента набирали в пробирки с антикоагулянтом ЭДТА (этилендиаминтетрауксусная кислота). Для всех исследований использовался метод с отмывкой, включающий в себя этапы лизиса эритроцитов, отмывку фосфатно-солевым буфером с последующей инкубацией с антителами в течение 20 мин при температуре +4°С в темноте. Основные популяции лимфоцитов (Т-, В-лимфоциты и NK-клетки) определяли с помощью коммерческих пробирок DuraClone IM Phenotyping BASIC (Beckman Coulter, США). Расширенный состав Т- и В-лимфоцитов определяли с помощью пробирок DuraClone IM T cell и DuraClone IM B cells (Beckman Coulter, США) соответственно. Для определения состава Т-хелперов использовали следующую панель моноклональных антител: CD45, CD14, CD3, CD4, CD25, CD183, CD196, CD194, CCR10, CD127, CD185. Сбор образцов проводили на проточном цитометре CytoFlex (Beckman Coulter, США), анализ образцов – с помощью программы CytExpert, версия 2.3.0.84.

Репертуар Т-клеточного рецептора оценивали с использованием набора Beta Mark TCR Vbeta Repertoire Kit (Beckman Coulter, США) в соответствии с инструкцией производителя, к образцам дополнительно добавляли моноклональное антитело CD3-PerCP (BD Biosciences, США). Сбор образцов проводили на проточном цитометре FACS Canto II (Becton Dickinson, США).

РЕЗУЛЬТАТЫ ИССЛЕДОВАНИЯ

Мальчик, 10 лет, русской национальности, впервые поступил в стационар по месту жительства в возрасте 5 месяцев с гепатоспленомегалией, генерализованной лимфаденопатией, анемией (гемоглобин до 38 г/л) после перенесенного инфекционного мононуклеоза, ассоциированного с вирусом Эпштейна–Барр (Epstein–Barr virus, EBV).

Пациент является вторым ребенком в неблизкородственном браке, без отягощенного семейного иммунологического, онкологического или гематологического анамнеза. До 5 месяцев у пациента отмечалось течение атопического дерматита с разрешением на фоне местной терапии.

По данным первичного лабораторного обследования по месту жительства были выявлены гипорегенераторный характер анемии, редукция эритроидного ростка в костном мозге, в связи с чем выставлен диагноз парциальной красноклеточной аплазии костного мозга, проводились заместительные гемотрансфузии 1 раз в 2 нед, была инициирована терапия глюкокортикостероидами в дозе 2 мг/кг с эффектом в виде постепенной нормализации показателей, разрешения лимфопролиферативного синдрома к 3 годам жизни, проведена постепенная отмена терапии глюкокортикостероидами. В целях исключения ВДИ проводилось иммунологическое дообследование: по ИФТ лимфоцитов – повышение Т-лимфоцитов за счет $CD8^+$-клеток (*таблица 1*), концентрации сывороточных иммуноглобулинов в пределах нормальных значений (*таблица 2*). Для исключения наследственных форм гематологических заболеваний было проведено молекулярно-генетическое исследование в объеме панели NGS «Костномозговая недостаточность», значимых вариантов, способных обусловливать картину заболевания, обнаружено не было.

С 4 до 8 лет у пациента отмечалось развитие 2 эпизодов пневмонии, 1 эпизода гнойного отита, проводилась антибактериальная терапия, с 6 лет наблюдалось появление шейной лимфаденопатии, интерпретированной как постинфекционная, дополнительные обследования и терапия не проводились.

В возрасте 8 лет у пациента отмечалось развитие гепатоспленомегалии (до +5/+5 см), тромбоцитопении (тромбоциты до 16 тыс./мкл), анемии (гемоглобин до 57 г/л), по данным миелограммы/ИФТ костного мозга был установлен B-IV-вариант острого лимфобластного лейкоза с моноклональной экспрессией легкой цепи lambda с коэкспрессией CD117, соответствующий лейкозу Беркитта. Ребенку проводилась терапия в рамках протокола B-NHL-M-2021. Также течение заболевания осложнялось развитием сепсиса на первом блоке проводимой химиотерапии с развитием полиорганной недостаточности (острая печеночная недостаточность, энтероколит, энцефалопатия), проводилась комбинированная противоинфекционная терапия в условиях отделения реанимации и интенсивной терапии. К 8,5 годам была констатирована клинико-лабораторная ремиссия заболевания. Полный график симптомов представлен на *рисунке 2*.

Для исключения редких наследственных форм гематологических заболеваний, а также редких форм ВДИ было проведено молекулярно-генетическое исследование в объеме полногеномного секвенирования пациента и родителей, в результате которого был обнаружен *de novo* вариант в гене *IL2RG* NM_000206.3:c.115G>A, p.D39N, ранее описанный как приводящий к развитию атипичной Х-ТКИН [7].

В возрасте 10 лет пациент поступил в НМИЦ ДГОИ им. Дмитрия Рогачева. По результатам иммунологического обследования были выявлены резкое снижение наивных и повышение активированных Т-лимфоцитов, выраженное снижение переключенных В-клеток памяти, повышение Th1- и Tfh-клеток, олигоклональность TCR Vb-репертуара, снижение IgM и повышение IgE на фоне нормальных уровней IgG и IgA, снижение TREC до 206 копий на 10^5 лейкоцитов (*таблицы 1, 2, рисунок 3*).

При этом наблюдалось наличие специфических Т-лимфоцитов к цитомегаловирусу (434 клеток/мл) и EBV (513 клеток/мл). По данным визуализации был выявлен генерализованный лимфопролиферативный синдром, наличие солидных очагов в сегментах S2, S3 печени с гиперметаболизмом по данным позитронно-эмиссионной томографии/компьютерной

Рисунок 2
График симптомов пациента до постановки диагноза
Figure 2
A timeline of the patient's symptoms before diagnosis

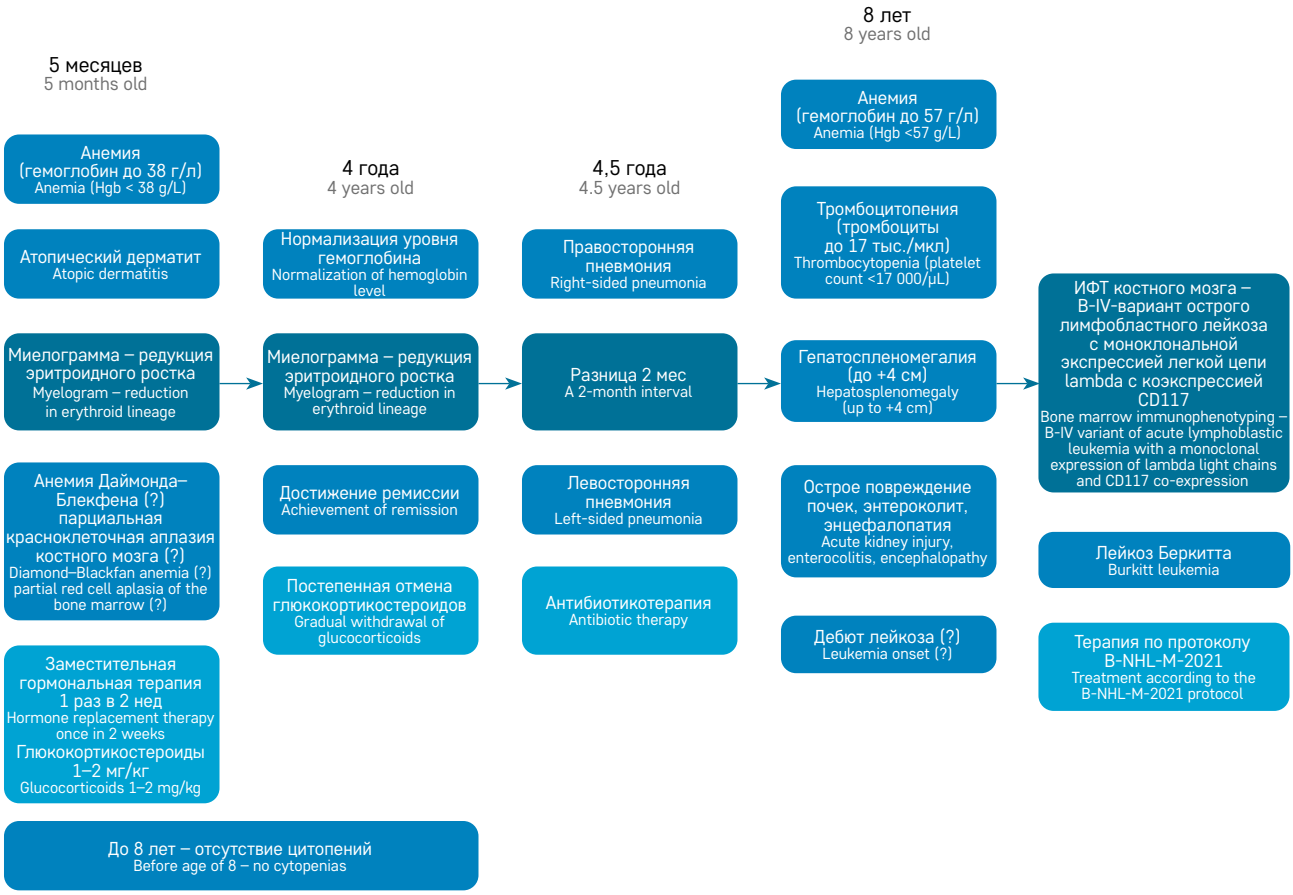

томографии, магнитно-резонансной томографии (*рисунки 4, 5*).

Выполнена биопсия верхнешейного лимфатического узла, при микробиологическом исследовании обнаружено повышение титра цитомегаловируса до 33 400 копий/мл, EBV до 66 600 копий/мл, гистологически было установлено наличие множественных увеличенных фолликулов неправильной формы, значительного расширения герминативных центров с выраженными языкообразными инвагинациями неравномерно утолщенной мантийной зоны, умеренной примеси лимфоцитов и плазматических клеток в интерфолликулярных зонах, соответствующих прогрессивной трансформации герминативных центров. Также проведена биопсия очага в S2-сегменте печени, гистологически/иммуногистохимически обнаружено образование комплексов гладкомышечных клеток, экспрессирующих EBER, что интерпретировано как наличие у пациента EBV-ассоциированной гладкомышечной опухоли (*рисунок 6*). Генез лимфопролиферативного синдрома интерпретирован как EBV-ассоциированный в рамках синдрома иммунной дизрегуляции, в связи с чем была инициирована CD20-лимфоделетирующая терапия ритуксимабом в дозе 375 мг/м^2 в режиме 4 введений. Учитывая комплекс выраженных иммунологических нарушений, отягощенный онкогематологический анамнез, у пациента сформированы абсолютные показания к проведению ТГСК как единственной куративной опции лечения.

ОБСУЖДЕНИЕ РЕЗУЛЬТАТОВ ИССЛЕДОВАНИЯ

В статье представлен уникальный клинический случай атипичной Х-ТКИН с развитием парциальной красноклеточной аплазии и лейкоза Беркитта как

Таблица 2
Концентрации сывороточных иммуноглобулинов за период наблюдения

Table 2
Serum immunoglobulin concentrations measured during the observation

Класс иммуноглобулинов Class of immunoglobulins	Возраст Age	
	3 года 3 years old	10 лет 10 years old
IgG, г/л IgG, g/L	18,3 (6,8–15,4)	10,9 (7,0–16,0)
IgA, г/л IgA, g/L	3,25 (0,3–1,5)	1,03 (1,0–2,3)
IgM, г/л IgM, g/L	1,38 (0,8–1,6)	0,544, (0,6–2,6)
IgE, МЕ/л IgE, IU/L	Нет данных No data	306 (0–100)

Таблица 1
ИФТ лимфоцитов за период наблюдения

Table 1
Immunophenotyping of lymphocytes carried out during the observation

Субпопуляции лимфоцитов Lymphocyte subpopulations	Возраст Age	
	3 года 3 years old	10 лет 10 years old
CD3$^+$, клетки/мкл CD3$^+$, cells/μL	10 200 (2340–4190)	3000 (1240–3040)
CD4$^+$, клетки/мкл CD4$^+$, cells/μL	980 (1260–2650)	240 (590–1730)
CD4$^+$CD45RA$^+$CD197$^+$, наивные, % CD4$^+$CD45RA$^+$CD197$^+$, naïve, %	Нет данных No data	10,4 (40,4–72,8)
CD4$^+$CD45RA$^+$CD197$^+$, наивные, клетки/мкл CD4$^+$CD45RA$^+$CD197$^+$, naïve, cells/μL	Нет данных No data	25,4 (336–1019)
Th1, CD3$^+$CD4$^+$CD183$^+$CD194$^-$CD196$^-$CCR10$^-$, %	Нет данных No data	56,3 (7,4–19,6)
Tfh, CD3$^+$CD4$^+$CD185$^+$, %	Нет данных No data	20,3 (10,7–18,7)
CD8$^+$, клетки/мкл CD8$^+$, cells/μL	8560 (750–1570)	2430 (430–1220)
CD8$^+$CD45RA$^+$CD197$^+$, наивные, % CD8$^+$CD45RA$^+$CD197$^+$, naïve, %	Нет данных No data	0,5 (34,9–75,9)
CD8$^+$CD45RA$^+$CD197$^+$, наивные, клетки/мкл CD8$^+$CD45RA$^+$CD197$^+$, naïve, cells/μL	Нет данных No data	12 (239–761)
CD8$^+$CD45RA$^-$CD197$^-$, эффекторные клетки памяти, % CD8$^+$CD45RA$^-$CD197$^-$, effector memory, %	Нет данных No data	83,4 (10,7–33,0)
CD8$^+$CD45RA$^-$CD197$^-$, эффекторные клетки памяти, клетки/мкл CD8$^+$CD45RA$^-$CD197$^-$, effector memory, cells/μL	Нет данных No data	2027,29 (61–249)
CD19$^+$, клетки/мкл CD19$^+$, cells/μL	2450 (470–1690)	270 (300–990)
CD19$^+$IgD$^-$IgM$^-$CD27$^+$, переключенные, % CD19$^+$IgD$^-$IgM$^-$CD27$^+$, switched, %	Нет данных No data	2,0 (4,5–18,6)
CD19$^+$IgD$^-$IgM$^-$CD27$^+$, переключенные, клетки/мкл CD19$^+$IgD$^-$IgM$^-$CD27$^+$, switched, cells/μL	Нет данных No data	5,4 (16–103)
NK, клетки/мкл NK, cells/μL	Нет данных No data	64 (110–910)

Примечание. *Здесь и в таблице 2: В скобках указаны референсные значения по возрасту (данные НМИЦ ДГОИ им. Дмитрия Рогачева).*
Notes. *Here and in Table 2: Values in the brackets are age-related reference values (reference ranges of the Dmitry Rogachev National Medical Research Center of Pediatric Hematology, Oncology and Immunology).*

Рисунок 3
Исследование клональности TCR Vb-репертуара

Figure 3
Investigation of clonality of TCR Vb repertoire

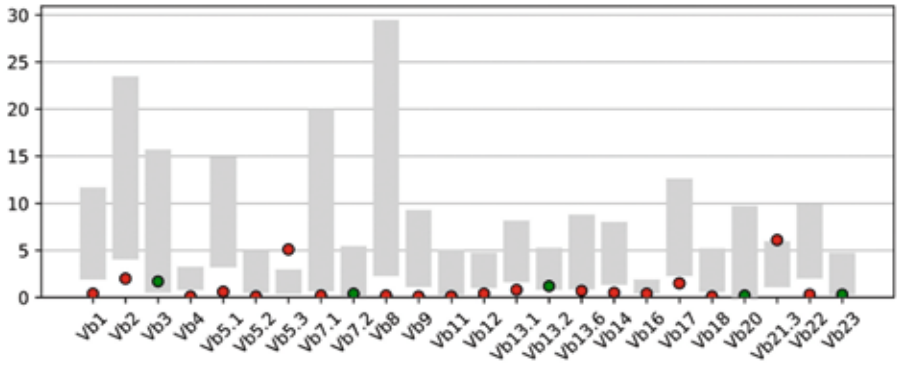

Рисунок 4
Результаты позитронно-эмиссионной томографии/компьютерной томографии пациента
Визуализируется группа увеличенных шейных лимфатических узлов с наибольшим накоплением радиофармпрепарата (SUV_{max} до 6,3)

Figure 4
A positron emission tomography/computed tomography scan of the patient
There is a group of enlarged cervical lymph nodes showing the highest radiotracer uptake (SUV_{max} up to 6.3)

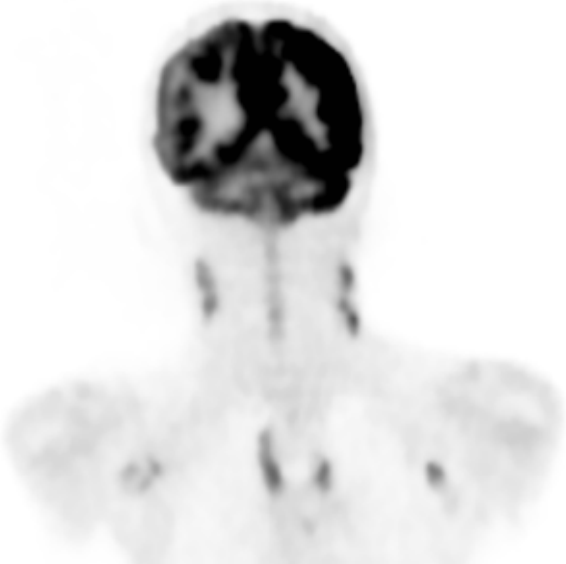

Рисунок 5
Магнитно-резонансная томограмма органов брюшной полости пациента
Визуализируется контраст-позитивный гипоэхогенный очаг в S2-сегменте печени (указан стрелкой)

Figure 5
An abdominal magnetic resonance imaging scan of the patient
There is a contrast-enhancing hypoechoic lesion in segment 2 of the liver (arrow)

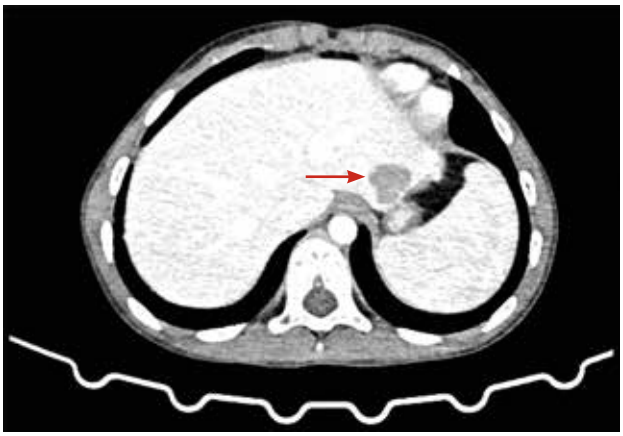

Рисунок 6
А – ткань печени с очень маленьким фокусом из пересекающихся пучков веретеновидных клеток с эозинофильной цитоплазмой и сигарообразными ядрами. Определяется умеренный ядерный полиморфизм без выраженного некроза. Окраска гематоксилином и эозином, ×40; Б – выраженная диффузная цитоплазматическая экспрессия гладкомышечного актина в опухолевых клетках, характеризует гладкомышечную дифференцировку. Иммуногистохимическое исследование. SMA, ×40; В – гибридизация *in situ* демонстрирует интенсивное ядерное окрашивание опухолевых клеток, подтверждая наличие вирусной РНК EBV в опухолевой ткани. EBER, ×40

Figure 6
A – liver tissue with a very small focus composed of intersecting bundles of spindle cells with eosinophilic cytoplasm and cigar-like nuclei. There is moderate nuclear polymorphism without significant necrosis. Hematoxylin and eosin staining, ×40; Б – strong diffuse cytoplasmic expression of smooth muscle actin in tumor cells, indicating smooth muscle differentiation. Immunohistochemistry. SMA, ×40; В – *in situ* hybridization demonstrates intense nuclear staining of tumor cells, supporting the presence of RNA of Epstein–Barr virus in tumor tissue.

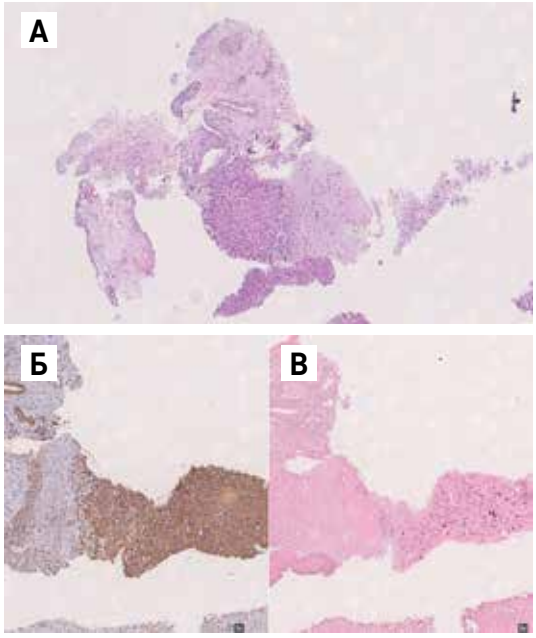

первых симптомов иммунной дизрегуляции основного заболевания.

В мировой литературе в настоящее время имеются данные лишь об 1 случае развития онкогематологического осложнения в когорте пациентов с комбинированной иммунной недостаточностью, вызванной гипоморфным вариантом *IL2RG*. Несмотря на отсутствие специализированных исследований по механизмам связи дефектов *IL2RG* с канцерогенезом, их возможный этиопатогенез можно отследить в представленном клиническом случае. Роль истощения Т-клеток, в частности $CD8^+$, наблюдаемая в том числе у нашего пациента, издавна исследуется как важная ступень для запуска онкогенной трансформации и потенциальная мишень для таргетной терапии, например, ингибиторов иммунных чекпоинтов [10–12]. Во-первых, трансформации способствует сниженная цитотоксичность эффекторных Т-лимфоцитов, неспособных вовремя элиминировать единичные злокачественные клетки [13]. Во-вторых, сами опухолевые клетки способствуют дальнейшему усилению истощения Т-лимфоцитов, замыкая «порочный круг» [14]. Закрепляется он эпигенетическим репрограммированием, стабилизирующим истощенное состояние [15]. Сужение TCR-репертуара и формирование олигоклональности, также наблюдавшееся в клиническом случае, аналогичным образом увеличивает риск дисфункции иммунологического надзора над онкогенезом – чем меньше разнообразие, тем выше шанс, что прошедшая злокачественную трансформацию клетка уйдет незамеченной [16].

Не менее важны истощение Т-лимфоцитов и дефекты TCR-репертуара и для формирования апластических анемий. Олигоклоны активированных $CD8^+$-клеток способны напрямую уничтожать гемопоэтические стволовые клетки и другие клетки-предшественники костного мозга [17, 18]. Увеличение процентного содержания Th1-клеток и повышенная продукция интерферона-γ/фактора некроза опухоли-α эффекторными Т-лимфоцитами также было ассоциировано с усиленным апоптозом гемопоэтических стволовых клеток [19]. Интересными являются и данные о молекулярной мимикрии эпитопов определенных вирусов, например EBV, с эпитопами клеток-предшественников, что может играть дополнительную роль в иммунных дизрегуляциях, как и теоретически в представленном клиническом случае [20].

Отдельный интерес представляет и обнаружение у пациента EBV-ассоциированной гладкомышечной опухоли, также ранее не описывавшейся при Х-ТКИН/комбинированной иммунной недостаточности. Несмотря на наличие данных о возможности развития таких новообразований в когорте пациентов с ВДИ, в частности комбинированными иммунодефицитами, их точный генез остается неясным [21]. Тем не менее высоковероятно, что вышеперечисленные механизмы и комплекс иммунных нарушений пациента в сочетании с присутствующей вирусной нагрузкой явились его важными звеньями.

Такие дополнительные находки лишний раз напоминают и про тесную обратную связь между молекулярной и клинической частью – онкогематологические события и доброкачественные лимфопролиферативные расстройства являются частыми масками подлежащей иммунной дизрегуляции [22]. В когорте пациентов с ВДИ, имевших хотя бы 1 эпизод злокачественного новообразования, смертность достигает 60%, что подчеркивает необходимость проведения ТГСК в максимально ранние сроки после постановки диагноза [23]. Отдельные исследования некоторых форм ВДИ, сопровождаемых предрасположенностью к онкогенезу, подтвердили это утверждение, показав снижение ассоциированной с онкологическими осложнениями смертности при своевременном проведении ТГСК [24]. Особенно это актуально для пациентов с тяжелой комбинированной иммунной недостаточностью, имеющих практически нулевую выживаемость без проведения куративных опций терапии [25]. В мировой литературе отсутствуют полноценные данные о выживаемости пациентов с атипичной формой Х-ТКИН без ТГСК. Тем не менее описано 6 случаев проведения процедуры с хорошими показателями ее успешности (~85%, 1 летальный исход) [8, 26]. В сумме с высокими показателями долгосрочной выживаемости у пациентов с классической формой Х-ТКИН (до 95%) это дает право формировать абсолютные показания к проведению ТГСК у пациентов с комбинированной иммунной недостаточностью, вызванной гипоморфными генетическими вариантами [27].

МНЕНИЕ ЭКСПЕРТА

А.Ю. Щербина, профессор РАН, заведующая кафедрой аллергологии и иммунологии ФГБУ «НМИЦ ДГОИ им. Дмитрия Рогачева» Минздрава России

С каждым годом мы узнаем все о большем количестве масок ВДИ. Их спектр уже раздвинулся от более известных аутоиммунных осложнений, например цитопений, до огромного количества менее очевидных проявлений: от лимфопролиферативных расстройств до солидных новообразований, от аллергических до ревматологических заболеваний, от эндокринологических до неврологических нарушений, гранулематозные осложнения – все это в той или иной степени может говорить о подлежащей дисфункции иммунной системы [22]. Даже

среди гематологических осложнений, общая распространенность которых достигает 60%, что делает их наиболее часто ассоциируемыми с ВДИ, могут встречаться усыпляющие бдительность случаи, требующие активного междисциплинарного внимания [28]. Введение в практику более широких инструментов молекулярно-генетической диагностики определенно облегчило обнаружение ВДИ [29]. Тем не менее без понимания о возможности присутствия нарушений, способных быть обнаруженными такими методами, может теряться драгоценное время, которое могло бы быть потрачено на проведение терапевтических мероприятий, кардинально влияюших на дальнейшую судьбу пациента, включая проведение куративного метода лечения – ТГСК. В связи с этим на первом плане остается важнейшая роль настороженности в отношении ВДИ – не только со стороны онкологов и гематологов, но и педиатров, терапевтов и всех других смежных специалистов, сталкивающихся с симптомами и синдромами, способными оказаться неочевидной маской подлежащей проблемы.

ВКЛАД АВТОРОВ

А.Ю. Меркушов: определение концепции, работа с данными, анализ данных, проведение исследования, разработка методологии, обеспечение исследования, валидация, визуализация, написание черновика рукописи, пересмотр и редактирование рукописи;
Э.Я. Мусаева: работа с данными, анализ данных, проведение исследования, разработка методологии, обеспечение исследования, визуализация;
Д.Е. Першин: работа с данными, анализ данных, разработка методологии, обеспечение исследования, руководство исследованием, пересмотр и редактирование рукописи;
Е.В. Райкина: работа с данными, разработка методологии, обеспечение исследования, руководство исследованием, пересмотр и редактирование рукописи;
Ю.Г. Абугова: обеспечение исследования, руководство исследованием, пересмотр и редактирование рукописи;
Д.С. Абрамов: работа с данными, проведение исследования, обеспечение исследования, руководство исследованием, визуализация, пересмотр и редактирование рукописи;
Н.В. Мякова: администрирование проекта, обеспечение исследования, руководство исследованием, пересмотр и редактирование рукописи;
Ю.А. Родина: определение концепции, проведение исследования, разработка методологии, администрирование проекта, обеспечение исследования, руководство исследованием, валидация, пересмотр и редактирование рукописи.

AUTHOR CONTRIBUTIONS

A.Yu. Merkushov: conceptualization, data curation, formal analysis, investigation, methodology, resources, validation, visualization, writing – original draft, writing – review & editing;
E.Ya. Musaeva: data curation, formal analysis, investigation, methodology, resources, visualization;
D.E. Pershin: data curation, formal analysis, methodology, resources, supervision, writing – review & editing;
E.V. Raykina: data curation, methodology, resources, supervision, writing – review & editing;
Yu.G. Abugova: resources, supervision, writing – review & editing;
D.S. Abramov: data curation, investigation, resources, supervision, visualization, writing – review & editing;
N.V. Myakova: project administration, resources, supervision, writing – review & editing;
Yu.A. Rodina: conceptualization, investigation, methodology, project administration, resources, supervision, validation, writing – review & editing.

СОГЛАСИЕ НА ПУБЛИКАЦИЮ

Авторы получили письменное информированное добровольное согласие законных представителей пациента на публикацию персональных данных в научном журнале, включая его электронную версию (дата подписания – 14.07.2025).

ETHICS REVIEW

The authors obtained written informed consent from the patient's legal representatives to publish personal data in scientific journals, both in the printed and digital versions (signed on 14.07.2025).

ИСТОЧНИК ФИНАНСИРОВАНИЯ

Данное исследование не имело финансовой поддержки от сторонних организаций.

FUNDING

No funding was received for this study.

КОНФЛИКТ ИНТЕРЕСОВ

Авторы статьи подтвердили отсутствие конфликта интересов, от котором необходимо сообщить.

CONFLICT OF INTEREST

The authors confirm that there is no conflict of interest to declare.

ORCID

A.Yu. Merkushov: https://orcid.org/0000-0001-9517-5046
E.Ya. Musaeva: https://orcid.org/0000-0003-0581-9472
D.E. Pershin: https://orcid.org/0000-0002-6148-7209
E.V. Raykina: https://orcid.org/0000-0002-7634-2053
Yu.G. Abugova: https://orcid.org/0000-0001-5201-6475
D.S. Abramov: https://orcid.org/0000-0003-3664-2876
N.V. Myakova: https://orcid.org/0000-0002-4779-1896
Yu.A. Rodina: https://orcid.org/0000-0001-9857-4456

Литература / References

1. Justiz-Vaillant A.A., Gopaul D., Eberechi Akpaka P., Soodeen S., Arozarena Fundora R. Severe combined immunodeficiency-classification, microbiology association and treatment. Microorganisms 2023;11(6):1589.
2. Marakhonov A.V., Efimova I.Yu., Mukhina A.A. Zinchenko R.A., Balinova N.V., Rodinau Yu. et al. Newborn screening for severe T and B cell lymphopenia using TREC/KREC detection: a large-scale pilot study of 202,908 newborns. J Clin Immunol 2024;44(4):93.
3. Lin J.-X., Leonard W.J. The common cytokine receptor γ chain family of cytokines. Cold Spring Harb Perspect Biol 2018;10(9):a028449.
4. Hou Y., Gratz H.P., Ureña-Bailén G., Gratz P.G., Schilbach-Stückle K., Renno T. et al. Somatic reversion of a novel *IL2RG* Mutation Resulting in Atypical X-Linked Combined Immunodeficiency. Genes (Basel) 2021;13(1):35.
5. Goldberg L., Simon A.J., Lev A., Barel O., Stauber T., Kunik V. et al. Atypical immune phenotype in severe combined immunodeficiency patients with novel mutations in *IL2RG* and *JAK3*. Genes Immun 2020;21(5):326–34.
6. Tuovinen E.A., Grönholm J., Öhman T., Pöysti S., Toivonen R., Kreutzman A. et al. Novel hem-

izygous IL2RG p.(Pro58Ser) mutation impairs IL-2 receptor complex expression on lymphocytes causing X-linked combined immunodeficiency. J Clin Immunol 2020;40(3):503–14.
7. Belaid B., Lamara Mahammed L., Mohand Oussaid A., Migaud M., Khadri Y., Laurent Casanova J. et al. Case report: interleukin-2 receptor common gamma chain defect presented as a hyper-IgE syndrome. Front Immunol 2021;12:696350.
8. Pettiford L., Droghini H.R., Keller M., Delmonte O., Nagarsheth N. Atypical presentations of hypomorphic X-linked SCID. Clin Immunol 2023;250:109404.
9. Abd Hamid I.J., Slatter M.A., McKendrick F., Pearce M.S., Gennery A.R. Long-term outcome of hematopoietic stem cell transplantation for IL2RG/JAK3 SCID: a cohort report. Blood 2017;129(15):2198–201.
10. Revitalizing T cells: breakthroughs and challenges in overcoming T cell exhaustion. Signal Transduction and Targeted Therapy [Electronic resource]. URL: https://www.nature.com/articles/s41392-025-02327-3 (accessed 12.01.2026).
11. Li X., Song S. Dissecting the role of T cell exhaustion in cancer progression: a multifaceted approach. Front Immunol 2025;16:1646292.
12. Chow A., Perica K., Klebanoff C.A., Wolchok J.D. Clinical implications of T cell exhaustion for cancer immunotherapy. Nat Rev Clin Oncol 2022;19(12):775–90.
13. Brunell A.E., Lahesmaa R., Autio A., Thotakura A.K. Exhausted T cells hijacking the cancer-immunity cycle: assets and liabilities. Front Immunol 2023;14:1151632.
14. De Rodas M.L., Schalper K.A. Tumour antigen-induced T cell exhaustion – the archenemy of immune-hot malignancies. Nat Rev Clin Oncol 2021;18(12):749–50.
15. Barnaba V. T cell memory in infection, cancer, and autoimmunity. Front Immunol 2022;12:811968.
16. Chen L., Hu Y., Zheng B., Luo L., Su Z. Human TCR repertoire in cancer. Cancer Med 2024;13(17):e70164.
17. Melenhorst J.J., Fibbe W.E., Struyk L., van der Elsen P.J., Willemze R., Landegent J.E. Analysis of T-cell clonality in bone marrow of patients with acquired aplastic anaemia. Br J Haematol 1997;96(1):85–91.
18. Sun N., Zhang M., Kong J., Li J., Dong Y., Wang X. et al. Dysregulated T-cell homeostasis and decreased CD30+ Treg proliferating in aplastic anemia. Heliyon 2024;10(15):e35775.
19. Zeng Y., Katsanis E. The complex pathophysiology of acquired aplastic anaemia. Clin Exp Immunol 2015;180(3):361–70.
20. Ben Hamza A., Welters C., Stadler S., Brüggemann M., Dietze K., Brauns O. et al. Virus-reactive T cells expanded in aplastic anemia eliminate hematopoietic progenitor cells by molecular mimicry. Blood 2024;143(14):1365–78.
21. Нестеренко З.А., Роппельт А.А., Родина Ю.А., Моисеева А.А., Дерипапа Е.В., Козлова А.Л. и др. ВЭБ-ассоциированные гладкомышечные неоплазии у пациентов с первичными иммунодефицитами. Вопросы гематологии/онкологии и иммунопатологии в педиатрии 2020;19(4):165–77. DOI: 10.24287/1726-1708-2020-19-4-165-177 [Nesterenko Z.A., Roppelt A.A., Rodina Yu.A., Moiseeva A.A., Deripapa E.V., Kozlova A.L. et al. Epstein–Barr virus-associated smooth muscle tumors in patients with primary immunodeficiencies. Pediatric Hematology/Oncology and Immunopathology 2020;19(4):165–77. (In Russ.)].
22. Cortesi M., Dotta L., Cattalini M., Lougaris V., Soresina A., Badolato R. Unmasking inborn errors of immunity: identifying the red flags of immune dysregulation. Front Immunol 2024;15:1497921.
23. Fekrvand S., Abolhassani H., Hamidi Esfahani Z., Nameh Goshay Fard N., Amiri M., Salehi H. et al. Cancer trends in inborn errors of immunity: a systematic review and meta-analysis. J Clin Immunol 2024;45(1):34.
24. Booth C., Gilmour K.C., Veys P. Gennery A.R., Slatter M.A., Chapel H. et al. X-linked lymphoproliferative disease due to SAP/SH2D1A deficiency: a multicenter study on the manifestations, management and outcome of the disease. Blood 2011;117(1):53–62.
25. Severe Combined Immunodeficiencies. Stiehm's Immune Deficiencies. Academic Press, 2014. Pp. 87–141.
26. Stepensky P., Keller B., Shamriz O., von Spee-Mayer C., Friedmann D., Shadur B. et al. T^+ NK^+ IL-2 receptor γ chain mutation: a challenging diagnosis of atypical severe combined immunodeficiency. J Clin Immunol 2018;38(4):527–36.
27. Eapen M., Woo Ahn K., Orchard P.J., Cowan M.J., Davies S.M., Fasth A. Long-Term survival and late deaths after hematopoietic cell transplantation for primary immunodeficiency diseases and inborn errors of metabolism. Biol Blood Marrow Transplant 2012;18(9):1438–45.
28. Gumusburun R., Yıldırım O., Karakoc M., Okan K., Inan S., Tunakan Dalgıc C. et al. Malignancy in adults with inborn errors of immunity: a retrospective single-center study. J Clin Immunol 2025;45(1):128.
29. von Hardenberg S., Klefenz I., Steinemann D., Di Donato N., Baumann U., Auber B., Klemann C. Current genetic diagnostics in inborn errors of immunity. Front Pediatr 2024;12:1279112.