DOI: 10.24287/j.1104

© 2026 ФГБУ «НМИЦ ДГОИ им. Дмитрия Рогачева» Минздрава России

Поступила 22.03.2026
Принята к печати 07.05.2026

EDN: VFOMOU

Опыт применения адалимумаба в терапии интестинальной формы острой реакции «трансплантат против хозяина» и энтеропатии у детей после аллогенной трансплантации гемопоэтических стволовых клеток

Е.В. Скоробогатова, Л.В. Ольхова, А.К. Уваров, Е.Г. Цимбалова

Российская детская клиническая больница – филиал ФГАОУ ВО «Российский национальный исследовательский медицинский университет им. Н.И. Пирогова» Минздрава России, Москва

Контактная информация:
Скоробогатова Елена Владимировна, д-р мед. наук, заведующая отделением трансплантации костного мозга Российской детской клинической больницы – филиала ФГАОУ ВО РНИМУ им. Н.И. Пирогова Минздрава России
Адрес: 119571, Москва, Ленинский пр-т, 117, корп. 1
E-mail: skorobog.e@mail.ru

Введение. Несмотря на значительные успехи, достигнутые за последние десятилетия в профилактике и терапии острой реакции «трансплантат против хозяина» (оРТПХ), ее тяжелые формы до сих пор являются одной из главных причин смертности. Подходы к терапии оРТПХ и энтеропатии непрерывно эволюционируют. В настоящее время ингибиторы фактора некроза опухоли могут рассматриваться не только как вторая или третья, но и как первая линии терапии.
Цель исследования – продемонстрировать опыт применения адалимумаба у детей с интестинальной формой оРТПХ и энтеропатией.
Материалы и методы. Впервые в России представлен опыт применения адалимумаба у детей с интестинальной формой оРТПХ и энтеропатией. С июля 2025 г. по март 2026 г. препарат получили 5 детей (4 мальчика и 1 девочка): 3 пациента с острым лимфобластным лейкозом, 1 – с острым миелоидным лейкозом, 1 – с врожденным дефектом иммунитета. Медиана возраста на момент проведения трансплантации гемопоэтических стволовых клеток составила 10 (4–16) лет. Гаплоидентичная трансплантация гемопоэтических стволовых клеток была проведена 3 детям, неродственная HLA-идентичная – 2. В качестве трансплантата у 4 пациентов использованы нативные стволовые клетки периферической крови, у 1 – костный мозг. В качестве профилактики/терапии оРТПХ у детей использовались ингибиторы янус-киназ, циклофосфамид, абатацепт, ритуксимаб, ведолизумаб, тоцилизумаб, этанерцепт. Показанием для введения адалимумаба служили проявления энтеропатии.
Результаты. Восстановление лейкопоэза было достигнуто у всех пациентов в течение 15 (12–20) дней, полный донорский химеризм персистировал с 30-го дня по настоящее время. У 3 из 5 детей клинический эффект фиксировался после первого введения адалимумаба. У 1 ребенка эффект был достигнут после второго введения и, несмотря на контаминацию *Ps. aeruginosa* желудочно-кишечного тракта и аденовиремию, эскалация иммуносупрессии не повлияла на разрешение инфекционного процесса. У пациента с печеночной и кишечной формами оРТПХ III–IV степени была достигнута редукция до I степени после 7-го введения адалимумаба. Все дети на сегодняшний день живы, 4 не нуждаются в стационарном лечении.
Обсуждение. На основании нашего исследования можно предположить, что терапевтический потенциал адалимумаба представляется весьма перспективным. Его целенаправленное действие на ключевой провоспалительный цитокин – фактор некроза опухоли-альфа – быстро и эффективно может купировать тяжелые проявления кишечного синдрома у пациентов с высоким риском прогрессирования энтеропатии различного генеза в посттрансплантационном периоде.
Заключение. Адалимумаб может рассматриваться в арсенале средств для лечения оРТПХ и энтеропатии, но его применение требует тщательного контроля инфекционных рисков при интеграции в структуру комбинированной иммуносупрессивной терапии.
Ключевые слова: *дети, реакция «трансплантат против хозяина», трансплантация гемопоэтических стволовых клеток, адалимумаб, ингибиторы фактора некроза опухоли-альфа*

Для цитирования: Скоробогатова Е.В., Ольхова Л.В., Уваров А.К., Цимбалова Е.Г. Опыт применения адалимумаба в терапии интестинальной формы острой реакции «трансплантат против хозяина» и энтеропатии у детей после аллогенной трансплантации гемопоэтических стволовых клеток. Вопросы гематологии/онкологии и иммунопатологии в педиатрии 2026;25(2):60–7. DOI: 10.24287/j.1104

The use of adalimumab in the treatment of acute intestinal graft-versus-host disease and enteropathy in children following allogeneic hematopoietic stem cell transplantation

© 2026 by «D. Rogachev NMRCPHOI»

Received 22.03.2026
Accepted 07.05.2026

E.V. Skorobogatova, L.V. Olkhova, A.K. Uvarov, E.G. Tsimbalova

The Russian Children's Clinical Hospital of the N.I. Pirogov Russian National Research Medical University of Ministry of Healthcare of the Russian Federation, Moscow

Correspondence:
Elena V. Skorobogatova,
Dr. Med. Sci., Head of the Department of Bone Marrow Transplantation at the Russian Children's Clinical Hospital of the N.I. Pirogov Russian National Research Medical University of Ministry of Healthcare of the Russian Federation
Address: 117 bldg. 1, Leninsky prospekt, Moscow, 119571, Russia
E-mail: skorobog.e@mail.ru

Introduction. Despite significant advances in the prevention and treatment of acute graft-versus-host disease (aGVHD) over the past decades, its severe forms remain one of the leading causes of mortality. Approaches to treating aGVHD and enteropathy are continually evolving. Presently, tumor necrosis factor inhibitors can be considered not only second- or third-line therapies but also first-line treatment.
Aim: to explore the use of adalimumab in children with intestinal aGVHD and enteropathy.
Materials and methods. This is the first Russian study on the use of adalimumab in children with intestinal aGVHD and enteropathy. From July 2025 to March 2026, the drug was administered to 5 children (4 boys and 1 girl): 3 of them with acute lymphoblastic leukemia, 1 with acute myeloid leukemia, and 1 with a congenital immune defect. The median age at the time of hematopoietic stem cell transplantation (HSCT) was 10 (4–16) years. Haploidentical HSCT was performed in 3 children, while the others underwent HSCT from HLA-matched unrelated donors. In 4 cases, native peripheral blood stem cells were used as the graft, and 1 patient received bone marrow-derived stem cells. For aGVHD prophylaxis/treatment, janus kinase inhibitors, cyclophosphamide, abatacept, rituximab, vedolizumab, tocilizumab, and etanercept were used. Adalimumab was indicated for enteropathy.
Results. Leukopoiesis recovery was achieved in all the patients within 15 (12–20) days, and complete donor chimerism has persisted since Day 30. In 3 out of 5 children, clinical response was observed after the first administration of adalimumab. One patient responded after the second administration: despite gastrointestinal contamination with *Ps. aeruginosa* and adenoviremia, escalation of immunosuppression did not affect resolution of the infection. In the patient with grade III–IV hepatic and intestinal aGVHD, a reduction to grade I was achieved after the 7th adalimumab administration. All the children are currently alive, and four of them do not require inpatient treatment.
Discussion. Our findings suggest that adalimumab has great therapeutic potential. By specifically targeting the key proinflammatory cytokine, tumor necrosis factor-alpha, it can quickly and effectively relieve severe manifestations of intestinal syndrome in patients at high risk of post-transplant progression of enteropathy of various etiologies.
Conclusion. Adalimumab may be considered for the treatment of aGVHD and enteropathy but its use requires careful monitoring of infectious risks when integrated into combination immunosuppressive therapy.
Keywords: *children, graft-versus-host disease, hematopoietic stem cell transplantation, adalimumab, tumor necrosis factor-alpha inhibitors*

For citation: Skorobogatova E.V., Olkhova L.V., Uvarov A.K., Tsimbalova E.G. The use of adalimumab in the treatment of acute intestinal graft-versus-host disease and enteropathy in children following allogeneic hematopoietic stem cell transplantation. Pediatric Hematology/Oncology and Immunopathology 2026;25(2):60–7. DOI: 10.24287/j.1104

Трансплантация гемопоэтических стволовых клеток (ТГСК) как метод лечения постоянно эволюционирует, главным образом путем расширения терапевтического арсенала, в том числе за счет внедрения инновационных схем иммуносупрессивной терапии, экстраполированных из других областей медицины, в частности гастроэнтерологии, иммунологии и ревматологии. Острая (оРТПХ) и хроническая (хрРТПХ) реакции «трансплантат против хозяина» (РТПХ) ассоциированы с высокой частотой инфекционных осложнений и смертностью у пациентов после ТГСК. По данным Gatza и соавт., частота оРТПХ II–IV степени у детей составляет приблизительно 27% после ТГСК от HLA-идентичных родственных доноров и колеблется от 40 до 85% при трансплантации от неродственных и гаплоидентичных доноров в зависимости от степени совместимости [1].

Вовлечение желудочно-кишечного тракта (ЖКТ) в иммунный процесс является наиболее частой проблемой и в значительной степени определяет долгосрочные результаты ТГСК. Частота интестинальной формы оРТПХ у детей, по данным Rattanaseksan и соавт., составляет 17% [2]. Помимо непосредственного нарушения процессов пищеварения, прогрессирование интестинальной формы РТПХ может осложниться транслокацией кишечной флоры в кровоток с последующим развитием септических осложнений [3]. По данным Wallis и соавт., интестинальная форма оРТПХ II–IV степени связана с более высокой частотой инфекций кровотока в раннем посттрансплантационном периоде по сравнению 0–I степенью (24,9% против 15,3%). Пациенты с оРТПХ III–IV степени имели достоверно более высокий риск бактериальных инфекций, низкую выживаемость и высокую безрецидивную смертность [3].

В настоящее время основой классической профилактики РТПХ являются схемы, базирующиеся на применении ингибиторов кальциневрина или янус-киназ, использовании посттрансплантационного циклофосфамида и методов аппаратной клеточной деплеции трансплантата [4]. Кортикостероиды являются препаратами первой линии в лечении оРТПХ, но примерно одна треть пациентов педиатрического профиля не реагируют на стартовую терапию и нуждаются в эскалации иммуносупрессивной терапии [5].

За последнее десятилетие в клиническую практику профилактики и терапии РТПХ вошло использование таргетных препаратов, таких как ведолизумаб [6], абатацепт [7], тоцилизумаб [8], ритуксимаб [9], шире стали применяться ингибиторы янус-киназ [10].

Цитокины играют ключевую роль в патогенезе оРТПХ. Воспалительная среда, созданная предтрансплантационным кондиционированием, в ответ генерирует множество провоспалительных цитокинов. Интерлейкин-1, фактор некроза опухоли-альфа

(ФНО-α), интерферон-гамма и интерлейкин-6 являются основными медиаторами оРТПХ в экспериментальных моделях [11].

Ранее было продемонстрировано, что уровень ФНО-α >100 пг/мл в первые 3 мес после аллогенной ТГСК напрямую коррелирует с высокой частотой развития оРТПХ, а также венооккклюзионной болезнью и синдромом эндотелиального повреждения [12]. Понимание этиологической роли ФНО-α в патогенезе оРТПХ пробудило интерес к применению ингибиторов ФНО-α для ее лечения [13]. Ингибирование ФНО-α предлагалось на всех этапах терапии оРТПХ: в качестве профилактики, первой линии терапии и чаще всего – для лечения стероид-рефрактерных и стероид-зависимых форм [14]. В недавнем исследовании Maximova и соавт. было продемонстрировано, что применение ингибиторов ФНО-α, в частности инфликсимаба, в первой линии терапии оРТПХ у детей приводит к лучшим клиническим результатам, чем в случае использования в качестве второй и третьей линий терапии [15]. При этом был выявлен клинический эффект со стороны как интестинальной, так и печеночной форм оРТПХ.

В нашем исследовании продемонстрированы результаты терапии интестинальной формы оРТПХ с помощью ингибитора ФНО-α адалимумаба, являющегося моноклональным антителом IgG1 человека. Одной из основных биологических ролей ФНО-α является защита организма от бактериальных, вирусных и паразитарных инфекций [16]. Однако при высоких концентрациях данный цитокин способствует развитию чрезмерного иммунного ответа, многократно усиливая воспалительный процесс, что в конечном итоге может привести к острой органной дисфункции с последующим летальным исходом [17]. Молекулярное строение адалимумаба дает возможность связываться как с растворимой, так и с трансмембранной формами ФНО-α, тем самым блокируя взаимодействие с рецепторами на поверхности клеток p55 и p75, предотвращая передачу провоспалительного сигнала внутрь клетки [18]. Также в присутствии комплемента адалимумаб *in vitro* лизирует клетки, экспрессирующие на своей поверхности ФНО. Из преимуществ перед прочими ингибиторами ФНО можно выделить меньшую иммуногенность, в отличие от, например, инфликсимаба (химерного мышино-человеческого антитела), а также более высокую авидность к трансмебранной форме ФНО-α, чем у этанерцепта [19].

Антитела к ФНО-α широко применяются в лечении воспалительных заболеваний кишечника как у взрослых, так и у детей. В соответствии с клиническими рекомендация у детей с язвенным колитом (ЯК) в настоящее время рекомендовано назначать ингибиторы фактора ФНО-α в качестве препарата первой линии биологической терапии. Применение адалимумаба разрешено у детей с ЯК в возрасте от 5 лет при потере ответа на инфликсимаб или с непереносимостью данного препарата [20].

Управление по санитарному надзору за качеством пищевых продуктов и медикаментов США (Food and Drug Administration) одобрило адалимумаб в феврале 2021 г. для лечения средних и тяжелых форм ЯК у детей [21]. В исследовании Farr и соавт. продемонстрировано, что адалимумаб может быть более подходящей терапевтической опцией в лечении легких и среднетяжелых форм ЯК у детей, а инфликсимаб может использоваться в терапии более тяжелых форм в случае неэффективности адалимумаба [22]. Напротив, по данным Rohani и соавт., была продемонстрирована более высокая эффективность применения адалимумаба при лечении ЯК у детей, рефрактерного к инфликсимабу [23].

При проведении рандомизированного исследования по сравнению эффективности достижения гистологически подтвержденной ремиссии у пациентов с ЯК, получавших в качестве терапии ведолизумаб или адалимумаб, была подтверждена большая эффективность ведолизумаба [24]. Однако в контексте терапии интестинальной формы оРТПХ совместное применение данных препаратов может иметь синергический эффект за счет нарушения проникновения донорских лимфоцитов в слизистую оболочку кишечника, ингибирования каскада цитокиновых реакций путем связывания ФНО-α.

IMAgINE было первым двойным слепым рандомизированным исследованием [25], в котором была проведена оценка эффективности адалимумаба у 192 детей в возрасте 6–17 лет с умеренно тяжелой и тяжелой активной болезнью Крона с утратой ответа на инфликсимаб либо с его непереносимостью. Через 54 нед у 31/93 (33,3%) пациента, получавшего высокую дозу препарата, наблюдалась клиническая ремиссия, что подтвердило эффективность применения адалимумаба при болезни Крона у детей.

Опыт использования адалимумаба при ТГСК ограничен. Kamachi и соавт. описан клинический случай по успешной терапии адалимумабом стероид- и инфликсимаб-рефрактерной формы интестинальной формы РТПХ после аллогенной ТГСК [26].

МАТЕРИАЛЫ И МЕТОДЫ ИССЛЕДОВАНИЯ

Впервые в Российской Федерации продемонстрирован опыт применения адалимумаба у детей с интестинальной формой оРТПХ в раннем посттрансплантационном периоде в отделении трансплантации костного мозга Российской детской клинической больницы – филиала ФГБОУ ВО РНИМУ им. Н.И. Пирогова Минздрава России с июля 2025 г. по март

2026 г. Адалимумаб применялся у детей в раннем посттрансплантационном периоде с клиническими проявлениями интестинальной формы оРТПХ, в качестве третьей линии терапии. Исключением являлся 1 пациент, который продолжил лечение адалимумабом в связи с диагностированной ранее болезнью Крона. Диагноз интестинальной формы оРТПХ был установлен на основании критериев MAGIC [27]. Эндоскопическое исследование (колоноскопия) проведено только у 1 пациента (№5), ввиду высокого риска геморрагических осложнений биопсия не выполнялась. За указанный период препарат получили 5 детей, из них 4 мальчика. Медиана возраста на момент проведения ТГСК составила 10 (4–16) лет. Медиана наблюдения за пациентами – 8,0 (5,5–9,0) мес. Трем пациентам была выполнена ТГСК от гаплоидентичных доноров, в остальных случаях – от неродственных HLA-идентичных (10/10) доноров. В большинстве случаев в качестве трансплантата использовались нативные стволовые клетки периферической крови.

Детальная характеристика группы пациентов представлена в *таблице*.

Клеточные характеристики трансплантатов периферических стволовых клеток крови были схожи: $CD34^+$ – 16,8 (14,6–19,28) × 10^6/кг массы тела реципиента, $CD3^+$ – 5,14 (5,0–5,3) × 10^8/кг массы тела реципиента; клеточные характеристики костного мозга: $CD34^+$ – 3,46 × 10^6/кг массы тела реципиента, $CD3^+$ – 0,83 × 10^8/кг массы тела реципиента.

В целях профилактики оРТПХ у пациентов использовались блокаторы янус-киназ (тофацитиниб, руксолитиниб или упадацитиниб), абатацепт, ритуксимаб, циклофосфамид. В случаях манифестации РТПХ применялись гемопоэтические стволовые клетки, ведолизумаб, этанерцепт, тоцилизумаб, меполизумаб, секукинумаб. Режим дозирования адалимумаба соответствовал клиническим рекомендациям по терапии ЯК у детей [20].

РЕЗУЛЬТАТЫ ИССЛЕДОВАНИЯ

Восстановление лейкопоэза было достигнуто у всех пациентов в течение 15 (12–20) дней, полный донорский химеризм персистировал с 30-го дня по настоящее время (март 2026 г.). У 1 ребенка эффект был достигнут после второго введения и, несмотря на контаминацию *Ps. aeruginosa* ЖКТ и аденовиремию, эскалация иммуносупрессии не повлияла на разрешение инфекционного процесса. У пациента №5 с печеночной и кишечной формами оРТПХ III–IV степени была достигнута редукция до I степени после

Таблица
Характеристика пациентов, включенных в исследование
Table
Characteristics of the enrolled patients

Параметр Parameter	**Пациент №1** Patient No.1	**Пациент №2** Patient No.2	**Пациент №3** Patient No.3	**Пациент №4** Patient No.4	**Пациент №5** Patient No.5
Возраст, годы/пол Age, years/sex	11/мужской 11/male	16/женский 16/female	10/мужской 10/male	7/мужской 7/male	4/мужской 4/male
Диагноз Diagnosis	Врожденный дефект иммунитета: IPEX-синдром. Болезнь Крона Inborn error of immunity: IPEX-syndrome. Crohn's disease	Синдром Ниймеген. ДБККЛ. Т-II-ОЛЛ. МРБ-негативная ремиссия Nijmegen breakage syndrome. DLBCL. T-II ALL. MRD-negative remission	B-II-ОЛЛ, вторая клинико-гематологическая МРБ-негативная ремиссия B-II ALL, the second clinical and hematologic MRD-negative remission	ОМЛ, вторая клинико-гематологическая МРБ-негативная ремиссия AML, the second clinical and hematologic MRD-negative remission	ОЛЛ, первая клинико-гематологическая МРБ-позитивная ремиссия. ALL, the first clinical and hematologic MRD-positive remission
Донор Donor	HLA-идентичный неродственный донор HLA-matched unrelated donor	HLA-идентичный неродственный донор HLA-matched unrelated donor	HLA-гаплоидентичный донор (отец) Haploidentical donor (father)	HLA-гаплоидентичный донор (мать) Haploidentical donor (mother)	HLA-гаплоидентичный донор (мать) Haploidentical donor (mother)
Источник гемопоэтических стволовых клеток Hematopoietic stem cell source	Стволовые клетки крови Peripheral blood stem cells	Стволовые клетки крови Peripheral blood stem cells	Стволовые клетки крови Peripheral blood stem cells	Стволовые клетки крови Peripheral blood stem cells	Костный мозг Bone marrow
Кондиционирование Conditioning regimen	Treo42/Flu150/Thymo 5/Mel140	Treo42/Flu150/ Thymo5	TBI 12 Gy/VP60	Treo42/Mel140	Treo42/Thiotepa12/ Etoposide 20
Профилактика РТПХ GVHD prophylaxis	Upada, CY50, Abatacept	Tofa, Rit, Abatacept, CY40	Tofa, Rit, Abatacept, CY80	Tofa, Rit, Abatacept, CY50	Ruxo, Rit, Abatacept, CY50
Период наблюдения, исход Follow-up time, outcome	+242-й день, жив +242 days, alive	+236-й день, жив +236 days, alive	+258-й день, жив +258 days, alive	+161-й день, жив +161 days, alive	+189-й день, жив +189 days, alive

Примечание. *ДБККЛ – диффузная В-крупноклеточная лимфома; ОЛЛ – острый лимфобластный лейкоз; ОМЛ – острый миелобластный лейкоз; МРБ – минимальная резидуальная болезнь; TBI – тотальное облучение тела (Гр); Flu – флударабин (мг/м²); Thymo – тимоглобулин (мг/кг); Thiotepa – тиотепа (мг/кг); Etoposide – этопозид (мг/кг); CY – циклофосфамид (мг/кг); Mel – мелфалан (мг/м²); Rit – ритуксимаб; Tofa – тофацитиниб; Ruxo – руксолитиниб; Upada – упадацитиниб; Vedolizumab – ведолизумаб; Abatacept – абатацепт.*
Notes. *DLBCL – diffuse large B-cell lymphoma; ALL – acute lymphoblastic leukemia; AML – acute myeloid leukemia; MRD – minimal residual disease; GVHD – graft-versus-host disease; TBI – total body irradiation (Gy); Flu – fludarabine (mg/m²); Thymo – thymoglobulin (mg/kg); CY – cyclophosphamide (mg/kg); Mel – melphalan (mg/m²); Rit – rituximab; Tofa – tofacitinib; Ruxo – ruxolitinib; Upada – upadacitinib.*

7-го введения адалимумаба. Все дети на сегодняшний день живы, 4 не нуждаются в стационарном лечении.

Динамика клинических проявлений РТПХ/энтеропатии и иммуносупрессивная терапия представлены на *рисунке*.

Пациент №1 с IPEX-синдромом с множественными осложнениями и длительным анамнезом течения болезни Крона тонкой и толстой кишки, отягощенной инкапсулированным перитонитом с формированием абдоминального кокона, до ТГСК в качестве специфической терапии длительно получал упадацитиниб, инфликсимаб с последующей конвертацией на адалимумаб. В раннем посттрансплантационном периоде введение адалимумаба продолжено, клиническая картина энтеропатии соответствовала I степени, которая в дальнейшем разрешилась (*рисунок А*).

Пациентка №2 с синдромом Ниймеген, у которой отмечалось развитие ДБККЛ и затем ОЛЛ, поступила с отягощенным инфекционным анамнезом в состоянии цитопении. Уже к +5-м суткам после ТГСК у ребенка отмечена отрицательная динамика по течению энтеропатии до III–IV степени. По данным микробиологического скрининга отмечена контаминация ЖКТ синегнойной палочкой и аденовирусом, и в дальнейшем присоединилась аденовиремия. На +6-е сутки в связи с усилением абдоминального болевого синдрома было выполнено ультразвуковое

Рисунок

Динамика клинических проявлений энтеропатии/РТПХ и иммуносупрессивная терапия у пациентов, включенных в исследование

↓ – циклофосфамид; ● – абатацепт; ▲ – ведолизумаб; ■ – адалимумаб; — – упадацитиниб; — – сиролимус; — – месалазин; — – руксолитиниб; — – тофацитиниб; ● – ритуксимаб; ■ – тоцилизумаб; ■ – меполизумаб; ▲ – секукинумаб; ● – этанерцепт; ◣ – метилпреднизолон; ◣ – будесонид; ▲ – плазмаферез. Формы оРТПХ: — – интестинальная; — – печеночная; — – кожная

Figure

Clinical course of enteropathy/GVHD and immunosuppressive therapy in the enrolled patients

↓ – cyclophosphamide; ● – abatacept; ▲ – vedolizumab; ■ – adalimumab; — – upadacitinib; — – sirolimus; — – mesalazine; — – ruxolitinib; — – tofacitinib; ● – rituximab; ■ – tocilizumab; ■ – mepolizumab; ▲ – secukinumab; ● – etanercept; ◣ – methylprednisolone; ◣ – budesonide; ▲ – plasmapheresis. Types of aGVHD: — –intestinal; — – hepatic; — – cutaneous

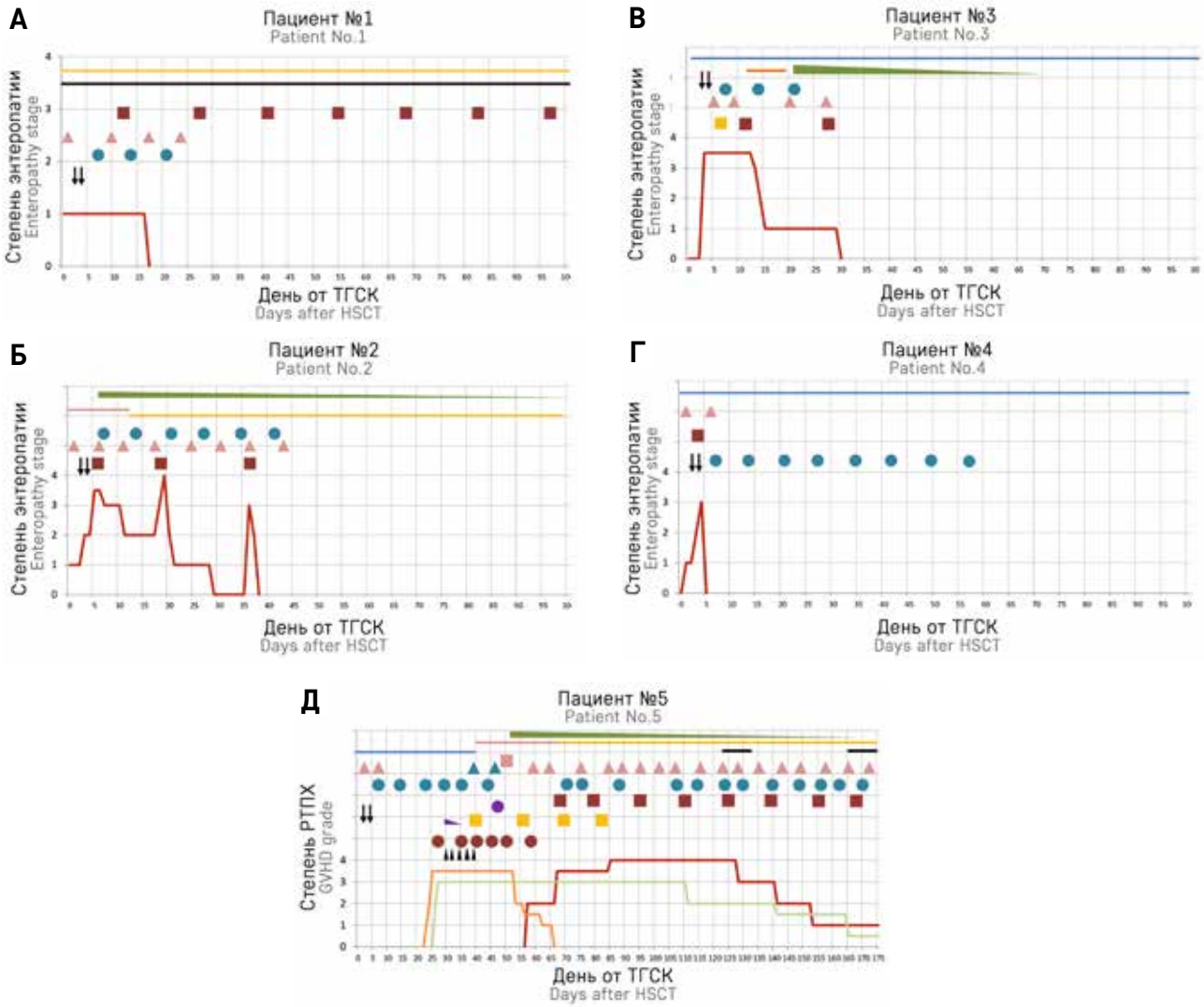

исследование органов брюшной полости, по данным которого выявлены утолщение стенок толстого кишечника до 8 мм, асцит, в связи с чем был назначен адалимумаб с быстрым положительным эффектом в виде уменьшения секвестрации жидкости в ЖКТ и сокращения толщины стенки кишки до 4 мм к +8-м суткам. На +19-е сутки – течение диарейного синдрома с отрицательной динамикой за счет присоединения гемоколита. Принято решение о повторном введении адалимумаба с последующим положительным эффектом в виде разрешения энтеропатии до I степени. На фоне продолжения лечения адалимумабом в прежнем режиме наблюдалась выраженная положительная динамика с обострением к +36-м суткам и дальнейшим нивелированием симптоматики (*рисунок Б*).

Пациент №3 с ОЛЛ с +3-х суток развил энтеропатию до III–IV степени, которая имела прогрессирующий характер, и на +12-е сутки сопровождалась интенсивным абдоминальным болевым синдром, парезом ЖКТ, стойкой фебрильной лихорадкой с повышением провоспалительных маркеров и выраженными изменениями по данным ультразвукового исследования стенок нисходящей и сигмовидной кишки (утолщение до 15 мм), восходящей кишки (пневматоз), асцитом. В тот же день инициировано введение адалимумаба и на следующие сутки отмечены редукция клинических проявлений энтеропатии и сокращение толщины стенки кишки до 5 мм. В дальнейшем отмечена положительная динамика со стороны как энтеропатии, так и инфекционного процесса (*рисунок В*).

У пациента №4 с ОМЛ с +1-х суток отмечена манифестация энтеропатии с дальнейшим усугублением до III степени на +4-е сутки, потребовавшая введения адалимумаба. На следующий день явления энтеропатии купировались (*рисунок Г*).

Пациент №5 с недифференцированным ОЛЛ поступил в состоянии МРБ-позитивной ремиссии. В раннем посттрансплантационном периоде манифестировали кожная и печеночная формы РТПХ до III–IV степени, впоследствии присоединилась энтеропатия, которая с +57-х суток соответствовала IV степени. На *рисунке Д* продемонстрированы динамика течения интестинальной, печеночной и кожной форм РТПХ и проводимая иммуносупрессивная терапия. С +67-х по +127-е сутки у ребенка отмечалось течение гемоколита с непрерывно рецидивирующими профузными кровотечениями, иногда до 5 объемов циркулирующей крови за сутки. На +113-й день при эндоскопическом исследовании признаков кровотечения из пищевода, желудка и толстой кишки обнаружено не было, наиболее вероятно диффузное язвенно-геморрагическое поражение слизистых тонкого кишечника, не доступное визуализации. Посттрансплантационный период осложнился повторными инфекционными эпизодами, в том числе бактериемией и аденовиремией. На фоне комплексной антимикробной и поликомпонентной иммуносупрессивной терапии, включавшей адалимумаб с +64-х суток, достигнут положительный эффект.

ОБСУЖДЕНИЕ РЕЗУЛЬТАТОВ ИССЛЕДОВАНИЯ

На основании нашего исследования можно предположить, что терапевтический потенциал адалимумаба представляется весьма перспективным. Его целенаправленное действие на ключевой провоспалительный цитокин – ФНО-α – быстро и эффективно может купировать тяжелые проявления кишечного синдрома у пациентов с высоким риском прогрессирования энтеропатии в посттрансплантационном периоде.

Секреция ФНО-α обеспечивается не только лимфоцитами, но и энтероцитами и клетками Панета. То есть ФНО-α активно секретируется не только при РТПХ, но и при любых воспалительных изменениях в кишечнике, связанных с токсичностью кондиционирования и инфекционными процессами после ТГСК. Любое повреждение кишечной стенки может играть роль триггера в развитии РТПХ, поэтому поиск средств точечного воздействия на основные патогенетические механизмы является необходимым.

В нашей группе пациентов на фоне использования адалимумаба в контексте комбинированной иммуносупрессивной терапии удалось достичь редукции клинических проявлений не только интестинального поражения, но и печеночной формы оРТПХ.

Наиболее значимыми рисками использования адалимумаба являлись инфекционные осложнения, которые сложно дифференцировать на фоне комбинированной иммуносупрессивной терапии у пациентов с отягощенным инфекционным анамнезом [28]. Массивная иммуносупрессивная терапия не всегда позволяет определить риски использования конкретного иммуносупрессивного препарата для развития инфекции. Но стоит подчеркнуть, что в нашей группе пациентов при применении адалимумаба отмечалась выраженная положительная динамика клинико-лабораторных маркеров инфекционного процесса. Maximova и соавт. продемонстрировали, что реактивация виремии может отмечаться только при длительном применении ингибиторов ФНО-α у детей после ТГСК [15].

РТПХ является многокомпонентным и мультифакторным патологическим процессом. Несмотря на эффективность в отношении конкретного звена патогенеза, монотерапия адалимумабом не всегда может быть достаточной. Оптимальный подход в терапии интестинальной формы РТПХ должен быть

комплексным и может включать комбинацию с другими препаратами, в частности ведолизумабом, действующим на интегрин α4β7, предотвращая миграцию лейкоцитов в кишечник, что позволяет синергично подавить чрезмерный иммунный ответ и повышает шансы на успешный исход [24].

ЗАКЛЮЧЕНИЕ

Адалимумаб может рассматриваться в арсенале средств для лечения энтеропатии, в том числе ассоциированной с РТПХ, у детей после ТГСК, но его применение требует тщательного контроля инфекционных рисков при интеграции в структуру комбинированной иммуносупрессивной терапии.

ВКЛАД АВТОРОВ
Все соавторы в равной мере принимали участие в разработке концепции и дизайна работы, анализе и интерпретации полученных данных, подготовке рукописи статьи, согласились нести ответственность за точность и целостность любой части произведения.
AUTHOR CONTRIBUTIONS
All the authors contributed equally to the conception and design of the work as well as data analysis and interpretation, and original draft writing. The authors agreed to be accountable for the accuracy and integrity of any part of the work.

ЭТИЧЕСКАЯ ЭКСПЕРТИЗА
Данное исследование одобрено независимым этическим комитетом и утверждено решением ученого совета ФГАОУ ВО РНИМУ им. Н.И. Пирогова Минздрава России.
ETHICS REVIEW
The study was approved by the Independent Ethics Committee and the Scientific Council of the N.I. Pirogov Russian National Research Medical University of Ministry of Healthcare of the Russian Federation.

ИСТОЧНИК ФИНАНСИРОВАНИЯ
Данное исследование не имело финансовой поддержки от сторонних организаций.
FUNDING
No funding was received for this study.

КОНФЛИКТ ИНТЕРЕСОВ
Авторы статьи подтвердили отсутствие конфликта интересов, о котором необходимо сообщить.
CONFLICT OF INTEREST
The authors confirm that there is no conflict of interest to declare.

ORCID
E.V. Skorobogatova: https://orcid.org/0000-0003-4431-1444
L.V. Olkhova: https://orcid.org/0000-0002-7531-6443
A.K. Uvarov: https://orcid.org/0009-0004-8396-4987
E.G. Tsimbalova: https://orcid.org/0000-0001-7388-2006

Литература / References

1. Gatza E., Reddy P., Choi S.W. Prevention and treatment of acute graft-versus-host disease in children, adolescents, and young adults. Biol Blood Marrow Transplant 2020;26(5):e101–12.
2. Rattanaseksan K., Anurathapan U., Tanpowpong P. Features of gastrointestinal acute graft-versus-host disease in children undergoing hematopoietic stem cell transplantation. J Pediatr Gastroenterol Nutr 2025;80(2):271–81. DOI: 10.1002/jpn3.12425
3. Wallis W., Gulbis A.M., Wang T., Lee C.J., Sharma A., Williams K.M. et al. Incidence of bacterial blood stream infections in patients with acute GVHD. Bone Marrow Transplant 2025;60(1):52–7. DOI: 10.1038/s41409-024-02426-9
4. Moiseev I.S., Balashov D.N., Bronin G.O., Vahonina L.V., Budaeva I.G., Dinikina Y.V. et al. National Society for Hematopoietic Stem Cell Transplantation T. Recommendations of Russian Society for Hematopoietic Stem Cell Transplantation, Gene and Cell therapy for diagnosis and treatment of graft-versus-host disease. Cell Ther Transplant 2025;14(2):55–86. DOI: 10.18620/ctt-1866-8836-2025-14-2-55-86
5. MacMillan M.L., Holtan S.G., Rashidi A., DeFor T.E., Blazar B.R., Weisdorf D.J. Pediatric acute GVHD: clinical phenotype and response to upfront steroids. Bone Marrow Transplant 2020;55(1):165–71. DOI: 10.1038/s41409-019-0651-9
6. Chen Y.B., Mohty M., Zeiser R., Teshima T., Jamy O., Maertens J. et al. Vedolizumab for the prevention of intestinal acute GVHD after allogeneic hematopoietic stem cell transplantation: a randomized phase 3 trial. Nat Med 2024;30(8):2277–87. DOI: 10.1038/s41591-024-03016-4
7. Shah N.C., Ngwube A., Suresh T., Sowa A., Abraham A., Anderson E., et al. Impact of abatacept inclusive graft-versus-host disease prophylaxis in pediatric stem cell transplantation for hemoglobinopathy. Transplant Cell Ther 2025;31(10):826.e1–10. DOI: 10.1016/j.jtct.2025.06.015
8. Chen J., Lu J., Hong X., Lu Q. Tocilizumab combined with ruxolitinib in the treatment of children with steroid resistant graft versus host disease after hematopoietic stem cell transplantation: report of 6 cases. Zhejiang Da Xue Xue Bao Yi Xue Ban 2022;51(4):470–3. DOI: 10.3724/zdxbyxb-2022-0245
9. Wei X., Xie Y., Jiang R., Li H., Wu H., Zhang Y. et al. The impact of rituximab administered before transplantation in patients undergoing allogeneic hematopoietic stem cell transplantation: A real-world study. Front Immunol 2022;13:967026. DOI: 10.3389/fimmu.2022.967026
10. Hexner E.O., DeFilipp Z. Update in GVHD prophylaxis: novel pharmacologic and graft manipulation strategies. Am J Hematol 2025;100 Suppl 3:30–9. DOI: 10.1002/ajh.27597
11. Kennedy G.A., Varelias A., Vuckovic S., Le Texier L., Gartlan K.H., Zhang P. et al. Addition of interleukin-6 inhibition with tocilizumab to standard graft-versus-host disease prophylaxis after allogeneic stem-cell transplantation: A phase 1/2 trial. Lancet Oncol 2014;15:1451–9. DOI: 10.1016/S1470-2045(14)71017-4
12. Holler E., Kolb H.J., Hintermeier-Knabe R., Mittermüller J., Thierfelder S., Kaul M., Wilmanns W.

Role of tumor necrosis factor alpha in acute graft-versus-host disease and complications following allogeneic bone marrow transplantation. Transplant Proc 1993;25(1 Pt 2):1234–6.
13. Pidala J., Kim J., Field T., McBride A., Kharfan-Dabaja M., Perkins J. et al. Infliximab for managing steroid-refractory acute graft-versus-host disease. Biol Blood Marrow Transplant 2009;15(9):1116–21. DOI: 10.1016/j.bbmt.2009.05.019
14. Nygaard M., Andersen N.S., Moser C.E., Olesen G., Schjødt I.M., Heilmann C., Sengeløv H. Evaluation of infliximab as second-line treatment of acute graft versus host disease -validating response on day 7 and 28 as predictors of survival. Bone Marrow Transplant 2018;53(7):844–51. DOI: 10.1038/s41409-018-0099-3
15. Maximova N., Nisticò D., Riccio G., Maestro A., Barbi E., Faganel Kotnik B. et al. Advantage of first-line therapeutic drug monitoring-driven use of infliximab for treating acute intestinal and liver GVHD in children: a prospective, single-center study. Cancers (Basel) 2023;15(14):3605. DOI: 10.3390/cancers15143605
16. Bradley J.R. TNF-mediated inflammatory disease. J Pathol 2008;214(2):149–60. DOI: 10.1002/path.2287
17. Tracey D., Klareskog L., Sasso E.H., Salfeld J.G., Tak P.P. Tumor necrosis factor antagonist mechanisms of action: a comprehensive review. Pharmacol Ther 2008;117(2):244–79. DOI: 10.1016/j.pharmthera.2007.10.001
18. Kaymakcalan Z., Sakorafas P., Bose S., Scesney S., Xiong L., Hanzatian D.K. et al. Comparisons of affinities, avidities, and complement activation of adalimumab, infliximab, and etanercept in binding to soluble and membrane tumor necrosis factor. Clin Immunol 2009;131(2):308–16. DOI: 10.1016/j.clim.2009.01.002
19. Anderson P.J. Tumor necrosis factor inhibitors: clinical implications of their different immunogenicity profiles. Semin Arthritis Rheum 2005;34(5 Suppl 1):19–22. DOI: 10.1016/j.semarthrit.2005.01.005
20. Клинические рекомендации по лечению язвенного колита у детей. [Электронный ресурс] URL: https://www.pediatr-russia.ru/information/klin-rek/proekty-klinicheskikh-rekomendatsiy/%D0%AF%D0%9A%20%D0%B4%D0%B5%D1%82%D0%B8%201.06.2021.pdf?ysclid=mmlrg3pyyu530446855 (дата обращения – 07.05.2026). [Clinical guidelines on the management of ulcerative colitis in children. [Electronic resource] URL: https://www.pediatr-russia.ru/information/klin-rek/proekty-klinicheskikh-rekomendatsiy/%D0%AF%D0%9A%20%D0%B4%D0%B5%D1%82%D0%B8%201.06.2021.pdf?ysclid=mmlrg3pyyu530446855 (accessed – 07.05.2026). (In Russ.)].
21. Li R.J., Ma L., Kim H., Kim I., Hanes L., Altepeter T. et al. Model-informed approach supporting approval of adalimumab (HUMIRA) in pediatric patients with ulcerative colitis from a regulatory perspective. AAPS J 2022;24(4):79. DOI: 10.1208/s12248-022-00730-0
22. Farr R., Karam L., Kitagawa S., Kellermayer R. Infliximab can be effective in pediatric patients with ulcerative colitis and primary failure of adalimumab. Ann Clin Lab Sci 2022;52(5):796–801.
23. Rohani P., Alimadadi H., Abdollah Gorji F., Shahrokh S., Zali M.R. Efficacy of infliximab and adalimumab therapy in very early onset, severe ulcerative colitis. Gastroenterol Hepatol Bed Bench 2021;14(Suppl1):S75–81.
24. Peyrin-Biroulet L., Loftus E.V. Jr, Colombel J.F., Danese S., Rogers R., Bornstein J.D. et al. Histologic outcomes with vedolizumab versus adalimumab in ulcerative colitis: results from an efficacy and safety study of vedolizumab intravenous compared to adalimumab subcutaneous in participants with ulcerative colitis (VARSITY). Gastroenterology 2021;161(4):1156–67.e3. DOI: 10.1053/j.gastro.2021.06.015
25. Malik S., Ahmed S.F., Wilson M.L., Shah N., Loganathan S., Naik S. et al. The effects of anti-TNF-α treatment with adalimumab on growth in children with Crohn's disease (CD). J Crohns Colitis 2012;6(3):337–44. DOI: 10.1016/j.crohns.2011.09.004
26. Kamachi K., Ando T., Tsuruoka N., Hashiguchi M., Kidoguchi K., Kusaba K. et al. Successful anti-TNF-alpha therapy for Crohn's disease after allogeneic stem cell transplantation: a case report. Tohoku J Exp Med 2020;251(2):81–5. DOI: 10.1620/tjem.251.81
27. Weischendorff S., Kamari-Kany N., Kielsen K., Ifversen M., Müller K. Diagnosing acute graft-versus-host disease in children undergoing hematopoietic stem cell transplantation-comparison of the modified glucksberg criteria versus the MAGIC criteria. Pediatr Blood Cancer 2025;72(3):e31502. DOI: 10.1002/pbc.31502
28. Singh S., Fumery M., Sandborn W.J., Murad M.H. Systematic review and network meta-analysis: first- and second-line biologic therapies for moderate-severe Crohn's disease. Aliment Pharmacol Ther 2018;48(4):394–409. DOI: 10.1111/apt.14852