DOI: 10.24287/j.1121

Тиамин-зависимая мегалобластная анемия

М.Х. Гуржиханова, М.А. Масчан

ФГБУ «Национальный медицинский исследовательский центр детской гематологии, онкологии и иммунологии им. Дмитрия Рогачева» Минздрава России, Москва

Тиамин-зависимая мегалобластная анемия (TRMA), также известная как синдром Роджерса, является редким аутосомно-рецессивным заболеванием, впервые описанным доктором Лоном Роджерсом и его коллегами в 1969 г. Это заболевание характеризуется классической триадой симптомов, включающей мегалобластную анемию, сахарный диабет и нейросенсорную (сенсоневральную) тугоухость, хотя клиническая картина может также демонстрировать значительную фенотипическую гетерогенность. Редкость заболевания (по опубликованным данным, в мире описано менее 200 клинических случаев) в сочетании с его разнообразными клиническими проявлениями часто приводит к запоздалой или ошибочной диагностике. В основе TRMA лежат мутации, поражающие ген *SLC19A2*, который кодирует высокоаффинный транспортер тиамина 1, необходимый для поглощения тиамина клетками. Хотя некоторые симптомы TRMA, в частности гематологические и сахарный диабет, хорошо поддаются лечению высокими дозами тиамина, другие симптомы, такие как сенсоневральная тугоухость, являются необратимыми.

Ключевые слова: *тиамин-зависимая мегалобластная анемия, SLC19A2, эффект основателя, наследственная анемия, сенсоневральная тугоухость*

Для цитирования: Гуржиханова М.Х., Масчан М.А. Тиамин-зависимая мегалобластная анемия. Вопросы гематологии/онкологии и иммунопатологии в педиатрии 2026;25(2):183–90. DOI: 10.24287/j.1121

© 2026 ФГБУ «НМИЦ ДГОИ им. Дмитрия Рогачева» Минздрава России

Поступила 29.04.2026
Принята к печати 05.05.2026

EDN: MECVWS

Контактная информация:
Гуржиханова Медина Хароновна, младший научный сотрудник отдела оптимизации лечения и профилактики осложнений трансплантации гемопоэтических стволовых клеток ФГБУ «НМИЦ ДГОИ им. Дмитрия Рогачева» Минздрава России
Адрес: 117997, Москва, ул. Саморы Машела, 1
E-mail: medina.gurzhihanova@dgoi.ru

Thiamine-responsive megaloblastic anemia

M.Kh. Gurzhikhanova, M.A. Maschan

The Dmitry Rogachev National Medical Research Center of Pediatric Hematology, Oncology and Immunology of Ministry of Healthcare of the Russian Federation, Moscow

Thiamine-responsive megaloblastic anemia (TRMA), also known as Rogers syndrome, is a rare autosomal recessive disorder first described by Dr. Lon E. Rogers et al. in 1969. This condition is defined by a classic triad of symptoms comprising megaloblastic anemia, diabetes mellitus and sensorineural hearing loss, although clinically it can still exhibit considerable phenotypic heterogeneity. The rarity of this disorder, with fewer than 200 affected individuals reported globally, coupled with its variable clinical manifestations, often leads to delayed or wrong diagnosis. TRMA is caused by mutations affecting the *SLC19A2* gene which encodes the high-affinity thiamine transporter 1 essential for cellular thiamine uptake. While some manifestations of TRMA, particularly blood disorders and diabetes mellitus, respond well to high-dose thiamine supplementation, other symptoms such as sensorineural hearing loss remain irreversible.

Keywords: *thiamine-responsive megaloblastic anemia, SLC19A2, founder effect, congenital anemia, sensorineural hearing loss*

For citation: Gurzhikhanova M.Kh., Maschan M.A. Thiamine-responsive megaloblastic anemia. Pediatric Hematology/Oncology and Immunopathology 2026;25(2):183–90. DOI: 10.24287/j.1121

© 2026 by «D. Rogachev NMRCPHOI»

Received 29.04.2026
Accepted 05.05.2026

Correspondence:
Medina Kh. Gurzhikhanova, a junior researcher at the Department of Optimization of Treatment and Prevention of Complications after Hematopoietic Stem Cell Transplantation at the Dmitry Rogachev National Medical Research Center of Pediatric Hematology, Oncology and Immunology of Ministry of Healthcare of the Russian Federation
Address: 1 Samory Mashela St., Moscow, 117997, Russia
E-mail: medina.gurzhihanova@dgoi.ru

Термин «мегалобластная анемия» используется для описания группы заболеваний, характеризующихся четкими морфологическими изменениями в костном мозге. Центральным морфологическим признаком мегалобластного кроветворения является появление в костном мозге мегалобластов – крупных клеток эритроидного ряда с асинхронным созреванием ядра и цитоплазмы. Общим патогенетическим механизмом является дефект синтеза дезоксирибонуклеиновой кислоты (ДНК), с менее значимыми изменениями в синтезе рибонуклеиновой кислоты (РНК) и белка, что приводит к состоянию дисбаланса между ростом клеток и их делением. Мегалобластное кроветворение обычно проявляется в виде анемии, однако этот признак является лишь частью более глобального дефекта синтеза ДНК, который затрагивает все пролиферирующие клетки [1]. Морфологическая картина периферической крови характерна и отражает мегалобластное кроветворение в костном мозге: макроцитарная анемия, анизоцитоз и пойкилоцитоз, гиперсегментация ядер нейтрофилов, возможна панцитопения. Поэтому диагноз обычно не вызывает затруднений, но поскольку любое заболевание, специфически нарушающее синтез ДНК, может привести к мегалобластозу, установление точной причины необходимо до начала терапии. Наиболее распространенными типами мегалобластной анемии являются витамин B_{12}-дефицитная анемия и фолиеводефицитная анемия [2]. Однако существуют также редкие формы мегалобластной анемии, не связанные с дефицитом кобаламина (витамин B_{12}) или фолатов. Одним из таких вариантов является тиамин-зависимая мегалобластная анемия (TRMA), также известная как синдром Роджерса, впервые описанная в 1969 г. доктором Лоном Роджерсом и его колле-

гами [3]. В своей работе они описали пациентку с мегалобластной анемией, не отвечавшей на терапию фолиевой кислотой и витамином B_{12}. После назначения поливитаминного препарата было отмечено полное восстановление гемопоэза, а рецидив анемии при его отмене позволил авторам экспериментально установить, что терапевтический эффект обусловлен именно тиамином (витамин B_1). Это наблюдение стало первым описанием наследственной формы мегалобластной анемии с тиамин-зависимым механизмом [3].

TRMA является редким аутосомно-рецессивным заболеванием, вызванным мутациями в гене *SLC19A2* [4]. Этот ген кодирует высокоаффинный транспортер тиамина 1 типа (THTR-1), который отвечает за активный транспорт тиамина в клетки [5].

Патогенез

Тиамин играет ключевую роль в углеводном обмене и энергетическом метаболизме клеток и является кофактором ряда ферментов, участвующих в углеводном обмене [6]. Тиамин в норме поступает внутрь клетки для последующего фосфорилирования в тиаминпирофосфат – активную коэнзимную форму. Тиаминпирофосфат действует как кофактор для ряда жизненно важных ферментов, таких как транскетолаза (в пентозофосфатном пути), пируватдегидрогеназа и α-кетоглутаратдегидрогеназный комплекс, участвующих в митохондриальном окислительном метаболизме (*рисунок*) [6]. В физиологических условиях тиамин транспортируется в клетки двумя высокоаффинными переносчиками: THTR-1 (кодируемым *SLC19A2*) и THTR-2 (кодируемым *SLC19A3*) [7]. Биаллельные (гомозиготные или компаунд-гетерозиготные) мутации в гене *SLC19A2* являются молекулярной причиной развития TRMA [4].

Биохимические исследования эритроцитов и фибробластов пациентов с TRMA продемонстрировали практически полную потерю высокоаффинного транспортера тиамина, что привело к снижению внутриклеточного содержания тиамина и уменьшению активности тиаминзависимых ферментов, таких как транскетолаза и пируватдегидрогеназа [8, 9]. У человека THTR-1 является единственным транспортером тиамина, экспрессируемым в костном мозге, β-клетках поджелудочной железы и кохлеарных клетках внутреннего уха, в то время как другие ткани коэкспрессируют родственный транспортер THTR-2, что объясняет избирательную уязвимость тканей при TRMA [10]. Отсутствие компенсаторных механизмов в данных органах приводит к развитию у пациентов с TRMA классической триады симптомов: 1) мегалобластная анемия; 2) неаутоиммунный сахарный диабет; 3) прогрессирующая нейросенсорная (сенсоневральная) тугоухость, вплоть до полной глухоты [11]. Уровни тиамина в крови обычно находятся в норме, что свидетельствует о том, что всасывание в кишечнике может происходить через THTR-2 и что критическим дефектом является нарушение клеточного поглощения в THTR-1-зависимых компартментах [12].

Целенаправленное выключение гена *SLC19A2* у мышей воспроизводит ключевые клинические проявления TRMA у человека и служит прямым доказательством того, что именно внутриклеточный дефицит тиамина играет определяющую роль в патогенезе синдрома. Мыши с нокаутом гена *SLC19A2* развиваются нормально при рационе с достаточным содержанием тиамина, однако при переходе на диету с дефицитом тиамина у них развиваются сахарный диабет, стойкая нейросенсорная тугоухость и мегалобластоз костного мозга, что в значительной степени отражает фенотип TRMA у человека [13, 14]. У этих животных мегалобластные изменения костного мозга и метаболические нарушения регрессируют при фармакологическом введении высоких доз тиамина, что согласуется с клинической эффективностью тиаминовой терапии у пациентов с TRMA и подтверждает причинно-следственную связь между нарушением транспорта тиамина, нарушением клеточного энергетического метаболизма и развитием органной дисфункции [14].

TRMA формируется вследствие нарушения синтеза ДНК и прогрессии клеточного цикла в гемопоэтических предшественниках, вторичного по отношению к дефекту тиамин-зависимого метаболизма, прежде всего в путях, обеспечивающих образование рибозы и нуклеотидов. Костный мозг обычно характеризуется гиперцеллюлярным мегалобластным кроветворением с выраженной эритроидной гиперплазией и наличием кольцевидных сидеробластов, при этом в части случаев отмечаются тромбоцитопения или панцитопения, что отражает более генерализованное нарушение функции гемопоэтических стволовых клеток и клеток-предшественников [15]. Исследования фибробластов пациентов с TRMA показали снижение неокислительного синтеза рибозы в пентозофосфатном пути, это послужило основанием для гипотезы о том, что недостаточная доступность рибозо-5-фосфата для биосинтеза нуклеотидов способствует аномальному эритропоэзу и формированию мегалобластов [16]. Одновременно снижение активности пируватдегидрогеназы и других тиамин-зависимых митохондриальных ферментов, вероятно, усугубляет дефицит аденозинтрифосфата (АТФ), ограничивая энергоемкие процессы репликации ДНК и синтеза РНК в быстро пролиферирующих клетках костного мозга [6].

Бета-клетки поджелудочной железы сильно зависят от окислительного метаболизма, который запускается глюкозой [17]. Этот процесс связывает

Рисунок
Клеточный метаболизм тиамина с его основными компонентами и связанными с ним метаболическими путями [6]
LDH – лактатдегидрогеназа, приводящая к ацидозу типа B; PDH – комплекс пируватдегидрогеназ; α-KGDH – альфа-кетоглутаратдегидрогеназа; HIF-1 – индуцируемый гипоксией фактор-1

Figure
Thiamine cellular metabolism with its main pools and thiamine-related metabolic pathways [6]
LDH – lactic dehydrogenase leading to type B acidosis; PDH – pyruvate dehydrogenase complex; α-KGDH – alpha-ketoglutarate dehydrogenase; HIF-1 – hypoxia-inducible factor 1

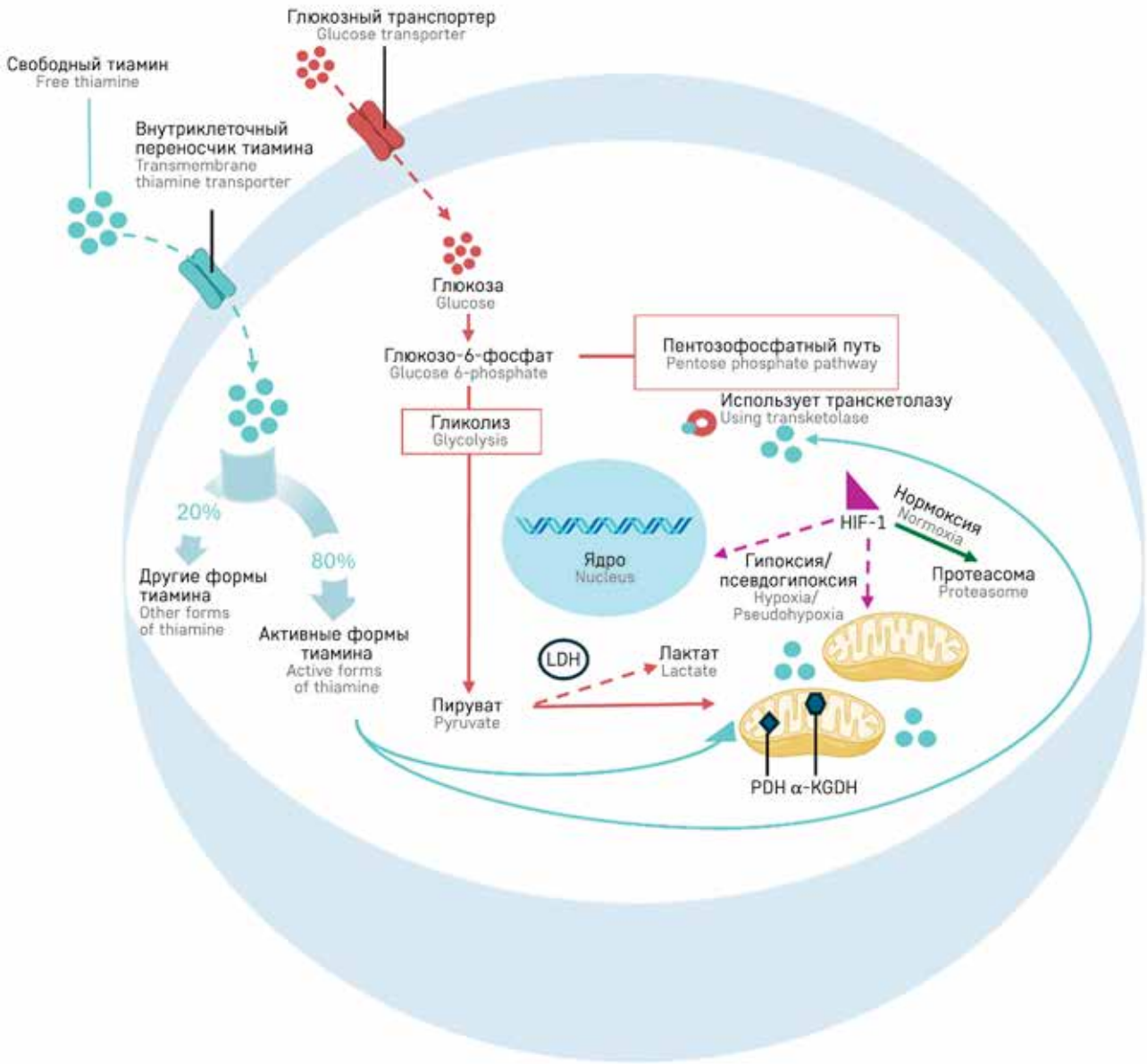

гликолиз с продукцией АТФ и секрецией инсулина и критически зависит от тиамин-зависимых ферментов окисления пирувата и цикла трикарбоновых кислот [18, 19]. При TRMA утрата THTR-1 в β-клетках приводит к внутриклеточному дефициту тиамина, нарушению работы пируватдегидрогеназы и связанных с ней митохондриальных ферментов, снижению продукции АТФ в ответ на глюкозу и, как следствие, к нарушению АТФ-чувствительного калиевого каналозависимого пути экзоцитоза инсулина [18, 20, 21]. Со временем хронический энергетический стресс и окислительный дисбаланс способствуют апоптозу β-клеток, уменьшению их массы и раннему развитию инсулинозависимого сахарного диабета, характерного для данного синдрома [20]. Мышиные модели с дефицитом Slc19a2 демонстрируют, что явный диабет развивается только в условиях диеты с низким содержанием тиамина, что подчеркивает взаимодействие между генетическим дефектом транспортера и доступностью тиамина в окружающей среде при нарушении функции β-клеток [14].

Недостаточное поступление тиамина в волосковые клетки внутреннего уха приводит к нарушению митохондриального синтеза АТФ и ионного гомеостаза, необходимого для поддержания эндокохлеарного потенциала и нормальной функции

клеток [9]. В результате формируется прогрессирующая сенсоневральная тугоухость, как правило, манифестирующая в раннем детском возрасте [5]. Гистопатологические данные ограничены, однако клиническая необратимость глухоты в большинстве случаев, даже на фоне назначения высоких доз тиамина, свидетельствует о том, что длительный дефицит тиамина приводит к апоптозу клеток улитки и структурным повреждениям, а не только к функциональным нарушениям [13].

Эпидемиология

TRMA встречается очень редко и наблюдается в основном у детей, рожденных в близкородственных браках, и в изолированных сообществах [22]. На сегодняшний день генетически подтвержденный синдром Роджерса описан примерно у 150 пациентов из 110 различных семей. Хотя спорадические случаи были описаны в 33 различных странах, у данного заболевания выделяется 3 эндемичных региона, где описана бóльшая часть клинических случаев: на Ближнем Востоке (37,7%), в Южной Азии (21,9%) и северном Средиземноморье (17,0%) [23]. Такое распределение связано с высокой частотой близкородственных браков в этих регионах. Согласно литературным данным, 97 (61,8%) из описанных пациентов родились в близкородственных браках. Тем не менее в последние годы растет число сообщений о пациентах из несвязанных европейских семей [10–12], что свидетельствует о том, что TRMA может встречаться в различных этнических группах.

Клинические проявления

Как было сказано ранее, TRMA характеризуется 3 основными клиническими проявлениями: мегалобластной анемией, сахарным диабетом и сенсоневральной тугоухостью.

– **Мегалобластная анемия** встречается у 95,4% пациентов и обычно является первым проявлением заболевания. Медианный возраст дебюта анемии составляет 18 месяцев [23]. Клинические проявления могут включать снижение аппетита, слабость, головные боли, бледность кожи, диарею и парестезии в конечностях [24]. У 70,8% пациентов анемия имеет мегалобластный характер [23]. В периферической крови выявляется выраженный макроцитоз с повышением среднего объема эритроцитов при нормохромии, а в костном мозге – эритроидная гиперплазия и наличие многочисленных мегалобластов с признаками дизэритропоэза (ядерно-цитоплазматическая асинхрония, гигантские формы эритроидных предшественников) при отсутствии дефицита фолата и витамина B_{12} [5, 25]. Дополнительно могут отмечаться умеренно повышенные уровни лактатдегидрогеназы и непрямого билирубина как отражение неэффективного эритропоэза и внутрикостномозгового гемолиза, тогда как ретикулоцитоз, как правило, не выражен или остается в пределах нормы, что также соответствует картине неэффективного костномозгового кроветворения [5]. Степень тяжести анемии может варьировать. Согласно данным некоторых исследований, у пациентов при первичном обращении уровень гемоглобина может опускаться ниже 70 г/л [26]. Лейкопения и тромбоцитопения наблюдаются редко, что, вероятно, обусловлено различиями в потребности клеток-предшественников разных ростков кроветворения в витамине B_1. При наличии этих нарушений они обычно носят умеренный характер. Тем не менее в научной литературе описаны отдельные клинические случаи пациентов с панцитопенией [27, 28].

– **Сахарный диабет** обнаруживается у 92,7% пациентов с TRMA. Медианный возраст начала сахарного диабета составляет 20 месяцев [23]. У 17,1% пациентов он был диагностирован до 6-месячного возраста, что привело к его трактованию как неонатального диабета. У 15,7% пациентов в течение заболевания развивается диабетический кетоацидоз [23]. Важно отметить, что диабет при TRMA не является аутоиммунным, о чем свидетельствует отсутствие характерных для 1-го типа сахарного диабета аутоантител [29].

– **Сенсоневральная тугоухость** встречается у 92,7% пациентов. Она, как правило, развивается раньше других симптомов (медианный возраст начала 14,5 месяцев), однако часто остается незамеченной родителями или опекунами, особенно у маленьких детей, что усложняет раннюю диагностику [23]. Нарушение слуха при синдроме Роджерса связано с экспрессией транспортера THTR-1 во внутренних волосковых клетках [6], входящих в состав кортиева органа. В норме смещение этих клеток под действием звуковых волн приводит к высвобождению нейротрансмиттеров, которые передают сигнал по проводящим путям в слуховые зоны коры головного мозга. Однако при дефиците тиамина наблюдается повреждение волосковых клеток. В экспериментальном исследовании на мышах было продемонстрировано, что недостаток этого витамина вызывает преждевременный апоптоз сенсорных клеток, что в итоге приводит к развитию слуховой нейропатии [30].

У большинства описанных пациентов (84,1%) на момент дебюта заболевания уже отмечалась классическая триада симптомов [23]. TRMA также ассоциируется с различными другими неспецифическими клиническими проявлениями, включая офтальмологические нарушения, гепатомегалию, сердечно-сосудистые нарушения, атаксию и инсульт, что приводит к значительной задержке между точным временем появления симптомов и постановкой правильного диагноза [23].

Сердечно-сосудистые нарушения наблюдаются у 20–30% пациентов с синдромом Роджерса и включают различные проявления, такие как фибрилляция предсердий, наджелудочковая тахикардия, дефекты межпредсердной и межжелудочковой перегородок, аномалия Эбштейна, а также нарушения проводимости в виде атриовентрикулярной блокады и блокад ножек пучка Гиса [5, 23, 31]. Патогенетическая роль гена *SLC19A2* в развитии этих кардиальных изменений требует дальнейшего изучения и на сегодняшний день не ясна. Со стороны органа зрения при TRMA описаны пигментная ретинопатия (дистрофия колбочек и палочек), атрофия зрительного нерва, макулопатия и постоянный нистагм [5, 29, 32], что связано с экспрессией белка THTR-1 в клетках пигментного эпителия сетчатки. Нарушение функции этого транспортера приводит к недостаточной трофике сетчатки и прогрессирующему ухудшению зрительных функций. Примечательно, что заместительная терапия тиамином не оказывает влияния на уже развившиеся офтальмологические нарушения, что подчеркивает необратимый характер поражения сетчатки при данном синдроме [29, 33].

Редкость данного заболевания и неосведомленность медицинского персонала часто являются причинами задержки начала диагностики и лечения. В среднем от появления симптомов до постановки диагноза может пройти до 8 лет [15], однако описаны случаи, когда диагноз был установлен пациентам во взрослом возрасте (третья и четвертая декады жизни) [25, 34].

Генетика

Ген *SLC19A2* состоит из 6 экзонов, имеет длину около 22,5 кб и локализован на длинном плече хромосомы 1 (положение 1q24.2) [35]. На сегодняшний день описано 74 мутации в гене, которые в гомозиготном или компаунд-гетерозиготном состоянии приводят к развитию TRMA. Как правило, выявляемые варианты уникальные и редко повторяются у пациентов из разных семей [22]. Из 74 описанных мутаций 53 (71,6%) представлены гомозиготными и 15 (20,3%) – компаунд-гетерозиготными вариантами. Шесть (8,1%) мутаций были описаны как встречающиеся как в гомозиготном, так и в компаунд-гетерозиготном состояниях. Нонсенс-вариант c.241_242insA, p.(Tyr81*) является наиболее частым и описан у 19 пациентов из 10 семей (3 из Турции, 4 из Ирана, 1 из Италии, 1 из Пакистана и 1 из Сирии) [23]. Предполагалась возможная роль эффекта основателя для данной мутации в развитии синдрома Роджерса, однако на сегодняшний день это не доказано. Также относительно часто встречаются варианты c.196G>T (7 семей), c.697C>T (7 семей) и c.515G>C (5 семей). Описанные мутации распределены по всей кодирующей последовательности гена без выраженных «горячих точек»; 70 (94,6%) вариантов локализованы в экзонах, из них 37 (50%) – в экзоне 2.

На сегодняшний день описаны лишь 2 варианта, нарушающие сплайсинг, локализованные в интронах 2 и 4 [11, 36, 37]. Крупные патогенные делеции, охватывающие несколько экзонов и интронов, также являются редким событием для данного заболевания и описаны лишь у 2 семей [23, 38]. Миссенс-варианты составляют 27 (37%) случаев. Варианты со сдвигом рамки считывания (n = 23; 31%), нонсенс-варианты (n = 18; 24%) и крупные делеции (n = 2; 3%) приводят к образованию преждевременного терминирующего кодона и укорочению белка, составляя в совокупности более половины (55%) всех вариантов. Согласно *in silico* предикторам, большинство вариантов со сдвигом рамки считывания и нонсенс-вариантов приводят к нонсенс-опосредованному распаду мРНК (NMD), за исключением 3 вариантов (c.1201_1202delAT, c.1370delT и c.1408_1409insT), для которых NMD, вероятно, не реализуется [23].

Терапия

Лечение TRMA основано на пожизненном приеме высоких фармакологических доз тиамина, который является единственным патогенетически обоснованным методом терапии [3, 5]. В высоких концентрациях тиамин может пересекать клеточную мембрану путем пассивной диффузии. Обычно рекомендуемая суточная доза витамина B_1 составляет от 50 до 100 мг, независимо от возраста пациента, хотя в ряде клинических случаев может применяться доза до 150 мг/сут, а в отдельных ситуациях – индивидуальная коррекция дозы по клиническому эффекту и лабораторным показателям [15, 23, 25, 29]. Терапию начинают обычно с перорального приема тиамина, однако при тяжелом состоянии возможно парентеральное введение с последующим переходом на таблетированные формы [5]. Уже в течение первых недель лечения у большинства пациентов (до 97,1%) наблюдаются нормализация показателей крови и исчезновение признаков мегалобластной анемии, при этом уровень гемоглобина может увеличиваться с критически низких значений до нормы за 3–4 нед [23]. Важно отметить, что при отмене терапии анемия быстро рецидивирует, а макроцитоз сохраняется даже на фоне лечения [39].

Сахарный диабет, ассоциированный с этим заболеванием, также хорошо поддается коррекции на фоне тиаминовой терапии: примерно у 69,9% пациентов снижается потребность в инсулине, а в некоторых случаях возможна полная отмена инсулинотерапии, что подтверждается снижением гликированного гемоглобина и стабилизацией гликемии [23]. Однако у части пациентов, особенно в подростковом

возрасте, может развиваться вторичная инсулинозависимость, требующая возобновления инсулинотерапии [40]. Несмотря на эффективность тиамина в отношении анемии и диабета, на сегодняшний день не хватает данных о влиянии тиамина на нейросенсорную тугоухость и только в 2 случаях описано, что прием тиамина привел к улучшению слуха у детей [29, 41]. Данные о том, может ли своевременное назначение тиамина профилактировать потерю слуха и зрения до их манифестации, в литературе противоречивы, так как на момент постановки диагноза, как правило, гибель нервных клеток уже началась, и потеря слуха является самым ранним симптомом данного синдрома. Пациентам, у которых уже произошла необратимая потеря слуха, обычно требуется слухопротезирование или кохлеарная имплантация [42, 43].

Лечение тиамином должно продолжаться пожизненно, так как прекращение приема быстро приводит к рецидиву анемии и ухудшению других симптомов [5, 23]. Помимо основной терапии пациентам требуется симптоматическая поддержка: подбор и коррекция доз инсулина при диабете, наблюдение у отоларинголога с регулярной аудиометрией, а также кардиологический и офтальмологический контроль при наличии соответствующих осложнений [5]. Важную роль играет мультидисциплинарное наблюдение – регулярные осмотры гематолога, эндокринолога, кардиолога и других специалистов позволяют своевременно выявлять и корректировать осложнения [26]. Неотъемлемой частью ведения пациентов с TRMA является генетическое консультирование семей, скрининг носительства мутаций гена *SLC19A2* у родственников и при необходимости пренатальная диагностика при последующих беременностях [29].

Прогноз при своевременно начатой терапии благоприятный в отношении анемии и диабета – пациенты могут вести полноценную жизнь, не испытывая выраженных ограничений [29]. Однако тугоухость и некоторые неврологические осложнения, как правило, необратимы, особенно если лечение начато поздно [44]. Летальные исходы при этом заболевании крайне редки и обычно связаны с тяжелыми осложнениями, развившимися до постановки диагноза [44, 45]. Таким образом, ранняя диагностика и незамедлительное начало терапии высокими дозами тиамина существенно улучшают качество и продолжительность жизни пациентов с этим редким наследственным заболеванием.

ЗАКЛЮЧЕНИЕ

TRMA представляет собой исключительно редкое генетическое заболевание, характеризующееся триадой симптомов: мегалобластная анемия, неаутоиммунный сахарный диабет и сенсоневральная тугоухость. Редкость заболевания, вариабельность клинической картины и неспецифичность начальных проявлений создают существенные диагностические трудности.

Раннее распознавание и своевременное начало терапии тиамином имеют решающее значение для прогноза. Хотя анемия и диабет хорошо поддаются лечению, сенсоневральная тугоухость, как правило, остается необратимой.

Повышение осведомленности о TRMA среди врачей, особенно педиатров, эндокринологов и гематологов, а также расширение доступа к генетическому тестированию могут способствовать более ранней диагностике и улучшению исходов у пациентов с этим редким наследственным заболеванием.

ВКЛАД АВТОРОВ
Авторы в равной степени внесли вклад в рукопись, рассмотрели ее окончательный вариант и дали согласие на публикацию.
AUTHOR CONTRIBUTIONS
The authors contributed to the manuscript equally, reviewed the final version and agreed to its publication.

ИСТОЧНИК ФИНАНСИРОВАНИЯ
Данное исследование не имело финансовой поддержки от сторонних организаций.
FUNDING
No funding was received for this study.

КОНФЛИКТ ИНТЕРЕСОВ
Авторы статьи подтвердили отсутствие конфликта интересов, о котором необходимо сообщить.
CONFLICT OF INTEREST
The authors confirm that there is no conflict of interest to declare.

ORCID
M.Kh. Gurzhikhanova: https://orcid.org/0000-0002-0411-9485
M.A. Maschan: https://orcid.org/0000-0003-1735-0093

Литература / References

1. Wickramasinghe S.N. Diagnosis of megaloblastic anaemias. Blood Rev 2006;20(6):299–318.
2. Green R., Mitra A.D. Megaloblastic anemias: nutritional and other causes. Med Clin North Am 2017;101(2):297–317.
3. Rogers L.E., Porter F.S., Sidbury J.B. Thiamine-responsive megaloblastic anemia. J Pediatr 1969;74(4): 494–504.
4. Labay V., Raz T., Baron D., Mandel H., Williams H., Barrett T. et al. Mutations in *SLC19A2* cause thiamine-responsive megaloblastic anaemia associated with diabetes mellitus and deafness. Nat Genet 1999;22(3):300–4.
5. Sako S., Tsunogai T., Oishi K. Thiamine-responsive megaloblastic anemia syndrome. GeneReviews® [Internet]. University of Washington, Seattle, 2022.
6. Hiffler L., Rakotoambinina B., Lafferty N., Martinez Garcia D. Thiamine Deficiency in tropical pediatrics: new insights into a neglected but vital metabolic challenge. Front Nutr 2016;3:16.
7. Marcé-Grau A., Martí-Sánchez L., Baide-Mairena H., Ortigoza-Escobar J.D., Pérez-Dueñas B. Genetic defects of thiamine transport and metabolism: a review of clinical phenotypes, genetics, and functional studies. J Inherit Metab Dis 2019;42(4):581–97.
8. Rindi G., Casirola D., Poggi V., De Vizia B., Patrini C., Laforenza U. Thiamine transport by erythrocytes and ghosts in thiamine-responsive megaloblastic anaemia. J Inherit Metab Dis 1992;15(2):231–42.
9. Stagg A.R., Fleming J.C., Baker M.A., Sakamoto M., Cohen N., Neufeld E.J. Defective high-affinity thiamine transporter leads to cell death in thiamine-responsive megaloblastic anemia syndrome fibroblasts. J Clin Invest 1999;103(5):723–9.
10. Rajgopal A., Edmondnson A., Goldman I.D., Zhao R. *SLC19A3* encodes a second thiamine transporter ThTr2. Biochim Biophys Acta 2001;1537(3):175–8.
11. Raz T., Labay V., Baron D., Szargel R., Anbinder Y., Barrett T. et al. The spectrum of mutations, including four novel ones, in the thiamine-responsive megaloblastic anemia gene *SLC19A2* of eight families. Hum Mutat 2000;16(1):37–42.
12. Reidling J.C., Lambrecht N., Kassir M., Said H.M. Impaired intestinal vitamin B1 (thiamin) uptake in thiamin transporter-2 deficient mice. Gastroenterology 2010;138(5):1802–9.
13. Liberman M.C., Tartaglini E., Fleming J.C., Neufeld E.J. Deletion of *SLC19A2*, the high affinity thiamine transporter, causes selective inner hair cell loss and an auditory neuropathy phenotype. JARO 2006;7(3):211–7.
14. Oishi K., Hofmann S., Diaz G.A., Brown T., Manwani D., Ng L. et al. Targeted disruption of Slc19a2, the gene encoding the high-affinity thiamin transporter Thtr-1, causes diabetes mellitus, sensorineural deafness and megaloblastosis in mice. Hum Mol Genet 2002;11(23):2951–60.
15. Bergmann A.K., Sahai I., Falcone J.F., Fleming J., Bagg A., Borgna-Pignati C. et al. Thiamine-responsive megaloblastic anemia: identification of novel compound heterozygotes and mutation update. J Pediatr 2009;155(6):888–92.e1.
16. Boros L.G., Steinkamp M.P., Fleming J.C., Lee W.-N.P., Cascante M., Neufeld E.J. Defective RNA ribose synthesis in fibroblasts from patients with thiamine-responsive megaloblastic anemia (TRMA). Blood 2003;102(10):3556–61.
17. Fridlyand L.E., Philipson L.H. Glucose sensing in the pancreatic beta cell: a computational systems analysis. Theor Biol Med Model 2010;7:15.
18. Mee L., Nabokina S.M., Sekar V.T., Subramanian V.S., Maedler K., Said H.M. Pancreatic beta cells and islets take up thiamin by a regulated carrier-mediated process: studies using mice and human pancreatic preparations. Am J Physiol Gastrointest Liver Physiol 2009;297(1):G197–206.
19. Srinivasan M., Choi C.S., Ghoshal P., Pliss L., Pandya J.D., Hill D. et al. β-cell-specific pyruvate dehydrogenase deficiency impairs glucose-stimulated insulin secretion. Am J Physiol Endocrinol Metab 2010;299(6):E910–7.
20. Jungtrakoon P., Shirakawa J., Buranasupkajorn P., Gupta M.K., De Jesus D.F., Pezzolesi M.G. et al. Loss-of-function mutation in thiamine transporter 1 in a family with autosomal dominant diabetes. Diabetes 2019;68(5):1084–93.
21. Luong K.V.Q., Hoang Nguyen L.T. The impact of thiamine treatment in the diabetes mellitus. J Clin Med Res 2012;4(3):153–60.
22. Mohsen-Pour N., Naderi N., Ghasemi S., Hesami M., Maleki M., Kalayinia S. Whole-exome sequencing revealed a pathogenic nonsense variant in the *SLC19A2* gene in an iranian family with thiamine-responsive megaloblastic anemia. Lab Med 2022;53(6):640–50.
23. Zhang S., Qiao Y., Wang Z., Zhuang J., Sun Y., Shang X. et al. Identification of novel compound heterozygous variants in *SLC19A2* and the genotype-phenotype associations in thiamine-responsive megaloblastic anemia. Clin Chim Acta 2021;516:157–68.
24. Pomahačová R., Zamboryová J., Sýkora J., Paterová P., Fiklík K., Votava T. et al. First 2 cases with thiamine-responsive megaloblastic anemia in the Czech Republic, a rare form of monogenic diabetes mellitus: a novel mutation in the thiamine transporter *SLC19A2* gene-intron 1 mutation c.204+2T>G. Pediatr Diabetes 2017;18(8):844–7.
25. Klötzer C., Schnabel F., Kubasch A.-S., Jentzsch M., Franke G.-N., Uhlig J. et al. Thiamine-responsive megaloblastic anemia syndrome mimicking myelodysplastic neoplasm. Acta Haematol 2025;148(4):380–5.
26. Ricketts C.J., Minton J.A., Samuel J., Ariyawansa I., Wales J.K., Lo I.F. et al. Thiamine-responsive megaloblastic anaemia syndrome: long-term follow-up and mutation analysis of seven families. Acta Paediatr 2006;95(1): 99–104.
27. Pascoe M.A., Hall A.M., Gray A. Thiamine-responsive megaloblastic anaemia in a young adult with

acute pancytopenia. BMJ Case Rep 2024;17(10):e261435.
28. Xian X., Liao L., Shu W., Li H., Qin Y., Yan J. et al. A novel mutation of *SLC19A2* in a Chinese Zhuang ethnic family with thiamine-responsive megaloblastic anemia. Cell Physiol Biochem 2018;47(5):1989–97.
29. Di Candia F., Di Iorio V., Tinto N., Bonfanti R., Iovino C., Rosanio F.M. et al. An Italian case series' description of thiamine responsive megaloblastic anemia syndrome: importance of early diagnosis and treatment. Ital J Pediatr 2023;49(1):158.
30. Lagarde W.H., Underwood L.E., Moats-Staats B.M., Calikoglu A.S. Novel mutation in the *SLC19A2* gene in an African–American female with thiamine-responsive megaloblastic anemia syndrome. Am J Med Genet A 2004;125A(3): 299–305.
31. Habeb A.M., Flanagan S.E., Zulali M.A., Abdullah M.A., Pomahačová R., Boyadzhiev V. et al. Pharmacogenomics in diabetes: outcomes of thiamine therapy in TRMA syndrome. Diabetologia 2018;61(5):1027–36.
32. Wu S., Yuan Z., Sun Z., Yao F., Sui R. Leber congenital amaurosis as an initial manifestation in a Chinese patient with thiamine-responsive megaloblastic anemia syndrome. Am J Med Genet A 2022;188(3): 948–52.
33. Kattah J.C. The spectrum of vestibular and ocular motor abnormalities in thiamine deficiency. Curr Neurol Neurosci Rep 2017;17(5):40.
34. Kutlucan A. An adult case of thiamine-sensitive megaloblastic anemia syndrome accidentally diagnosed myelodysplastic syndrome. J Coll Physicians Surg Pak 2019;29(6):S13–5.
35. Sako S., Tsunogai T., Oishi K. Thiamine-responsive megaloblastic anemia syndrome. GeneReviews®. Ed. by Adam M.P., Feldman J., Mirzaa G.M., Pagon R.A., Wallace S.E., Amemiya A. Seattle (WA). University of Washington, Seattle, 1993.
36. Bazarbachi A., Muakkit S., Ayas M., Taher A., Salem Z., Solh H. et al. Thiamine-responsive myelodysplasia. Br J Haematol 1998;102(4): 1098–100.
37. Karimzadeh P., Moosavian T., Moosavian H. Recurrent stroke in a child with TRMA syndrome and *SLC19A2* gene mutation. Iran J Child Neurol 2018;12(1):84–8.
38. Beshlawi I., Zadjali S.A., Bashir W., Elshinawy M., Alrawas A., Wali Y. Thiamine responsive megaloblastic anemia: the puzzling phenotype. Pediatr Blood Cancer 2014;61(3):528–31.
39. Chaware S., Jahagirdar R., Deshpande R., Bafna V. A long-term follow-up of a case of Rogers syndrome, thiamine responsive megaloblastic anemia. Int J Contemp Pediatr 2023;10(10):1602–5.
40. Potter K., Wu J., Lauzon J., Ho J. Beta cell function and clinical course in three siblings with thiamine-responsive megaloblastic anemia (TRMA) treated with thiamine supplementation. J Pediatr Endocrinol Metab 2017;30(2):241–6.
41. Hagr A.A. Cochlear implant and thiamine-responsive megaloblastic anemia syndrome. Ann Saudi Med 2014;34(1):78–80.
42. Marfatia H., Sahai A., Narkhede K., Sharma M. Thiamine responsive megaloblastic anemia and deafness: A rare case of Roger's syndrome with successful hearing rehabilitation by cochlear implantation. J Otol 2024;19(3):163–5.
43. Shi Y., Li J., Chen X., Li N., Yang S., Li Y. et al. Diagnosis of a patient with severe sensorineural hearing loss as the initial symptom caused by novel compound heterozygous variant in *SLA19A2* gene. Braz J Otorhinolaryngol 2025;91(4):101581.
44. Li X., Cheng Q., Ding Y., Li Q., Yao R., Wang J. et al. TRMA syndrome with a severe phenotype, cerebral infarction, and novel compound heterozygous *SLC19A2* mutation: a case report. BMC Pediatr 2019;19(1):233.
45. Amr K., Pawlikowska P., Aoufouchi S., Rosselli F., El-Kamah G. Whole exome sequencing identifies a new mutation in the *SLC19A2* gene leading to thiamine-responsive megaloblastic anemia in an Egyptian family. Mol Genet Genomic Med 2019;7(7):e00777.