© 2026 ФГБУ «НМИЦ ДГОИ им. Дмитрия Рогачева» Минздрава России

Поступила 04.05.2026
Принята к печати 14.07.2026

EDN: XJXAFQ

DOI: 10.24287/j.1124

Клинические особенности злокачественных новообразований, ассоциированных с вирусом иммунодефицита человека, у детей и подростков: серия наблюдений

Г.М. Сергиенко[1, 2], М.Ю. Горошкова[2], Е.П. Шабашкевич[2], Д.В. Глушков[2], Н.В. Селиванова[2], М.М. Котович[1, 2]

[1]Новокузнецкий государственный институт усовершенствования врачей – филиал ФГБОУ ДПО «Российская медицинская академия непрерывного профессионального образования» Минздрава России, Новокузнецк
[2]ГБУЗ «Кузбасская детская клиническая больница им. проф. Ю.Е. Малаховского», Новокузнецк

Контактная информация:
Сергиенко Григорий Михайлович, канд. мед. наук, ассистент кафедры педиатрии и неонатологии Новокузнецкого государственного института усовершенствования врачей – филиала ФГБОУ ДПО РМАНПО Минздрава России, врач-детский онколог ГБУЗ КДКБ им. проф. Ю.Е. Малаховского
Адрес: 654005, Новокузнецк, просп. Строителей, 5
E-mail: gm.sergienko@gmail.com

Введение. Вирус иммунодефицита человека (ВИЧ) у детей сопряжен с повышенным риском злокачественных новообразований, в первую очередь лимфопролиферативных, развитие которых связано с иммунодефицитом, сроками начала антиретровирусной терапии и коинфицированием вирусом Эпштейна–Барр (ВЭБ), при этом образование может быть первым проявлением заболевания.
Материалы и методы. Проведено ретроспективное одноцентровое исследование детей в возрасте 0–18 лет с ВИЧ-инфекцией и морфологически подтвержденными злокачественными новообразованиями.
Результаты. За период 2011–2026 гг. выявлены 5 пациентов с ВИЧ-инфекцией и ЗНО. Преобладали лимфопролиферативные заболевания (4/5), в 1 случае была диагностирована ВЭБ-ассоциированная аденокарцинома желудка. У большинства пациентов опухоль обнаружена на III и IV стадиях, в 2 случаях – посмертно. При проведении полихимиотерапии на фоне антиретровирусной терапии полный ответ достигнут у 1 пациента, частичный – у 2; летальные исходы были обусловлены прогрессированием заболевания и осложнениями терапии на фоне выраженного иммунодефицита.
Заключение. Ключевыми факторами, влияющими на прогноз по заболеванию, являются количество CD4⁺-лимфоцитов, своевременность начала антиретровирусной терапии и наличие коинфекции, прежде всего ВЭБ.
Ключевые слова: *вирус иммунодефицита человека, дети, злокачественные новообразования, лимфомы, вирус Эпштейна–Барр, антиретровирусная терапия, серия наблюдений*

Для цитирования: Сергиенко Г.М., Горошкова М.Ю., Шабашкевич Е.П., Глушков Д.В., Селиванова Н.В., Котович М.М. Клинические особенности злокачественных новообразований, ассоциированных с вирусом иммунодефицита человека, у детей и подростков: серия наблюдений. Вопросы гематологии/онкологии и иммунопатологии в педиатрии 2026;25(3):208–13. DOI: 10.24287/j.1124

© 2026 by «D. Rogachev NMRCPHOI»

Received 04.05.2026
Accepted 14.07.2026

Clinical features of human immunodeficiency virus-associated malignancies in children and adolescents: a series of case reports

G.M. Sergienko[1, 2], M.Yu. Goroshkova[2], E.P. Shabashkevich[2], D.V. Glushkov[2], N.V. Selivanova[2], M.M. Kotovich[1, 2]

[1]Novokuznetsk State Institute for Further Training of Physicians – a branch of the Russian Medical Academy of Continuous Professional Education of Ministry of Health of the Russian Federation, Novokuznetsk
[2]The Yu.E. Malakhovsky Kuzbass Children's Clinical Hospital, Novokuznetsk

Correspondence:
Grigory M. Sergienko, Cand. Med. Sci., an assistant lecturer at the Department of Pediatrics and Neonatology of Novokuznetsk State Institute for Further Training of Physicians – a branch of the Russian Medical Academy of Continuous Professional Education of Ministry of Health of the Russian Federation, a pediatric oncologist at the Yu.E. Malakhovsky Kuzbass Children's Clinical Hospital
Address: 5 Stroiteley Avenue, Novokuznetsk 654005, Russia
E-mail: gm.sergienko@gmail.com

Introduction. Human immunodeficiency virus (HIV) infection in children is associated with an increased risk of malignant neoplasms, mainly lymphoproliferative, the development of which is linked to immunodeficiency, the duration of antiretroviral therapy, and coinfection with Epstein–Barr virus (EBV), the tumor may be the first manifestation of the disease.
Materials and methods. A retrospective single-center study on children aged 0–18 years with HIV infection and morphologically confirmed malignancy.
Results. Between 2011 and 2026, 5 patients with HIV infection and malignant neoplasms were identified. Lymphoproliferative disorders were the most common (4 out of 5); in one case, EBV-associated gastric adenocarcinoma was diagnosed. In most patients, tumors were detected at stages III and IV; in 2 cases, the diagnosis was made postmortem. During chemotherapy administered against the background of antiretroviral therapy, a complete response was achieved in one patient and a partial response in two; fatalities were due to disease progression and treatment complications against the background of severe immunodeficiency.
Conclusion. The key factors influencing the prognosis of the disease are the CD4⁺ lymphocyte count, the timeliness of antiretroviral therapy initiation, and the presence of co-infections, primarily EBV.
Keywords: *human immunodeficiency virus infection, children, malignant neoplasms, lymphomas, Epstein–Barr virus, antiretroviral therapy, case series*

For citation: Sergienko G.M., Goroshkova M.Yu., Shabashkevich E.P., Glushkov D.V., Selivanova N.V., Kotovich M.M. Clinical features of human immunodeficiency virus-associated malignancies in children and adolescents: a series of case reports. Pediatric Hematology/Oncology and Immunopathology 2026;25(3):208–13. DOI: 10.24287/j.1124

Вирус иммунодефицита человека (ВИЧ) остается значимой проблемой в педиатрической популяции. По данным Объединенной программы Организации Объединенных Наций по ВИЧ/синдрому приобретенного иммунодефицита (СПИД) (UNAIDS) за 2024 г., число детей от 0 до 14 лет, проживающих с ВИЧ-инфекцией в мире, составляет около 1,4 (1,1–1,8) млн, что примерно составляет 3% людей, зараженных ВИЧ [1]. При этом подавляющее большинство случаев связано с вертикальной передачей вируса [2]. У ВИЧ-инфицированных детей отмечается повышенный риск возникновения злокачественных новообразований (ЗНО) [3]. Наиболее характерными опухолями при ВИЧ-инфекции, согласно определению Centers for Disease Control and Prevention, являются саркома Капоши, лимфомы, в первую очередь неходжкинские и центральной нервной системы, инвазивный рак шейки матки [4].

В настоящее время развитие ЗНО у ВИЧ-инфицированных больных рассматривается как многофакторный процесс, в котором участвуют взаимосвязанные факторы риска: степень иммунодефицита, сроки назначения антиретровирусной терапии (АРВТ) и коинфекция герпесвирусами, прежде всего вирусом Эпштейна–Барр (ВЭБ) [4].

При количестве CD4-лимфоцитов <200/мкл вероятность развития неходжкинских лимфом увеличивается в 60–200 раз [5], также тяжелый иммунодефицит ассоциирован с повышенным общим риском развития ЗНО (отношение рисков (ОР) = 3,5; 95% доверительный интервал (ДИ) 1,1–12,0) [2]. Важное значение имеет и своевременность начала АРВТ: в исследовании Singh и соавт. было показано, что более старший возраст начала терапии был сопряжен с большим риском возникновения ЗНО (ОР = 7,3, 95% ДИ 2,2–24,6), тогда как применение комбинированной терапии снижало этот риск на 70% (ОР = 0,29; 95% ДИ 0,09–0,86) [2, 6]. В исследовании Pollock и соавт. было показано, что высокая вирусная нагрузка ВЭБ у ВИЧ-инфицированных детей (>50 копий вирусного генома на 10^5 клеток периферической крови) была статистически значимо связана с повышенным риском развития опухолей с уровнем CD4 ≥200/мкл (ОР = 11,33; 95% ДИ 2,09–65,66) [3].

Отечественные исследования по теме ВИЧ-ассоциированных опухолей немногочисленны и представлены в основном описаниями клинических случаев [7] и небольшими сериями наблюдений [8, 9]. Наиболее значимое исследование выполнено в НМИЦ онкологии им. Н.Н. Блохина, где за период с 1989 по 2019 г. наблюдались 5 пациентов с ВИЧ-ассоциированными лимфомами, из которых 4 живы [5].

Цель исследования – представить клинические наблюдения ВИЧ-ассоциированных ЗНО у детей и подростков и проанализировать особенности их течения.

МАТЕРИАЛЫ И МЕТОДЫ ИССЛЕДОВАНИЯ

За период с 2011 по 2026 г. в Кемеровской области проведено ретроспективное одноцентровое исследование детей с сочетанием ВИЧ-инфекции и ЗНО. Критериями включения являлись возраст от 0 до 18 лет; подтвержденная ВИЧ-инфекция; морфологическая верификация ЗНО.

Оценивались данные анамнеза, тип и стадия опухоли, показатели ВИЧ-инфекции (уровень $CD4^+$-лимфоцитов, вирусная нагрузка), проведение АРВТ, объем полихимиотерапии (ПХТ), ответ на терапию и исход.

РЕЗУЛЬТАТЫ ИССЛЕДОВАНИЯ

Всего за период наблюдения (2011–2026 гг.) выявлены 5 детей с ВИЧ-инфекцией и ЗНО. Приводим ключевые клинические наблюдения.

Пациент Г., 3 года, манифестация заболевания с болевого абдоминального синдрома, субфебрилитета, рвоты, копростаза. Ребенок от матери, инфицированной ВИЧ, наблюдался в СПИД-центре, высокая приверженность АРВТ. При первичном поступлении состояние тяжелое за счет интоксикации, рвоты, эксикоза, болевого синдрома, наблюдалась периферическая лимфаденопатия (увеличение всех групп лимфатических узлов (ЛУ): заднешейных, подчелюстных, околоушных, подмышечных, паховых, подколенных). Тахикардия. Асимметрия живота. Живот увеличен в объеме, болезненный, в правом подреберье пальпируется объемное образование, плотное, 4,0 см в диаметре. Печень, селезенка не увеличены. Диурез снижен.

При обследовании: общий анализ крови: скорость оседания эритроцитов – 20 мм/ч, анемия легкой степени тяжести (гемоглобин – 106 г/л).

Биохимическое исследование крови: С-реактивный белок – 6,15 мг/л, лактатдегидрогеназа – 670 Е/л.

По данным ультразвукового исследования и мультиспиральной компьютерной томографии (МСКТ) выявлено объемное образование забрюшинного пространства с множественными увеличенными внутрибрюшными ЛУ (до 1,3 см) и метастатическими, очаговыми изменениями в печени.

Кровь на ВИЧ: количество копий/мл – 442 754, $CD4^+$ – 451 клеток/мкл.

Полимеразная цепная реакция (ПЦР) на ДНК ВЭБ – положительная.

По данным гистологического и иммуногистохимического исследований: лимфома Беркитта

забрюшинного пространства CD20⁺, метастатическое поражение печени. Поражения костного мозга и центральной нервной системы не выявлено. Стадия III.

Фон: ВИЧ-инфекция, стадия вторичных заболеваний (4Б), фаза прогрессирования на фоне АРВТ. Иммунная категория IV.

Протокол лечения B-NHL-2010M с включением ритуксимаба. После завершения лечения достигнута клинико-лабораторная ремиссия. На момент последнего контрольного обследования – через 5 лет 11 мес после окончания терапии – признаков рецидива заболевания не выявлено.

Пациент М., 17 лет, самостоятельно отметил увеличение углочелюстного ЛУ справа более 2,0 см, без симптомов воспаления и признаков сопутствующей инфекции. Наблюдение амбулаторно с диагнозом «подчелюстной лимфаденит». Антибактериальная терапия (амоксициллин/клавулановая кислота) без динамики, нарастание слабости, размера ЛУ, появление головокружения, тошноты. Направлен на консультацию к онкологу, в дальнейшем – экстренная госпитализация в стационар по месту жительства. Объективно: увеличение подчелюстных и шейных ЛУ: справа – до 8 см, слева – до 4 см, гиперемия зева, увеличение небной миндалины справа.

Проведена биопсия небной миндалины справа. По данным патологоанатомического и иммуногистохимического исследований выявлены признаки крупноклеточной В-клеточной лимфомы. Опухолевое поражение других групп ЛУ, органов грудной клетки, брюшной полости (по данным МСКТ), костного мозга (по данным трепанобиопсии), центральной нервной системы не выявлено. Цитогенетические признаки лимфомы Беркитта (перестройка *c-MYC*) не выявлены.

В ходе первичного обследования также впервые диагностирована ВИЧ-инфекция: вирусная нагрузка – 82 866 копий/мл, уровень CD4 – 30 клеток/мкл (5%). Инициирована комбинированная АРВТ.

В динамике появились затрудненное глотание, дискомфорт в глотке, увеличение асимметрии в глотке за счет опухолевой инфильтрации паратонзиллярного пространства справа и передней небной дужки справа, дислокации небной миндалины медиально и кпереди, значительное увеличение шейных ЛУ (до 10 см).

Изменения, наблюдаемые по данным МСКТ шеи, представлены на *рисунке*.

Диагноз: ВИЧ-ассоциированная В-клеточная лимфома правой небной миндалины, поражение шейных ЛУ, стадия IINR, группа риска R2.

Фон: ВИЧ-инфекция, впервые выявленная, стадия вторичных заболеваний (4В), стадия прогрессирования без АРВТ, иммунологическая категория IV (CD4⁺ – 50/мкл).

Начата терапия по протоколу B-NHL-2010M с добавлением ритуксимаба (ПХТ – циторедуктивная фаза, A^0m, B^1m, CC, A2). После 2 курсов ПХТ – положительная динамика, регресс опухоли на 71,6%. Однако на фоне гематологической токсичности IV степени развился эпизод язвенно-некро-

Рисунок
Пациент М., мультиспиральная компьютерная томография мягких тканей шеи, подчелюстной области

Figure
The patient M., multi-slice computed tomography of soft tissues of the neck, the submandibular region

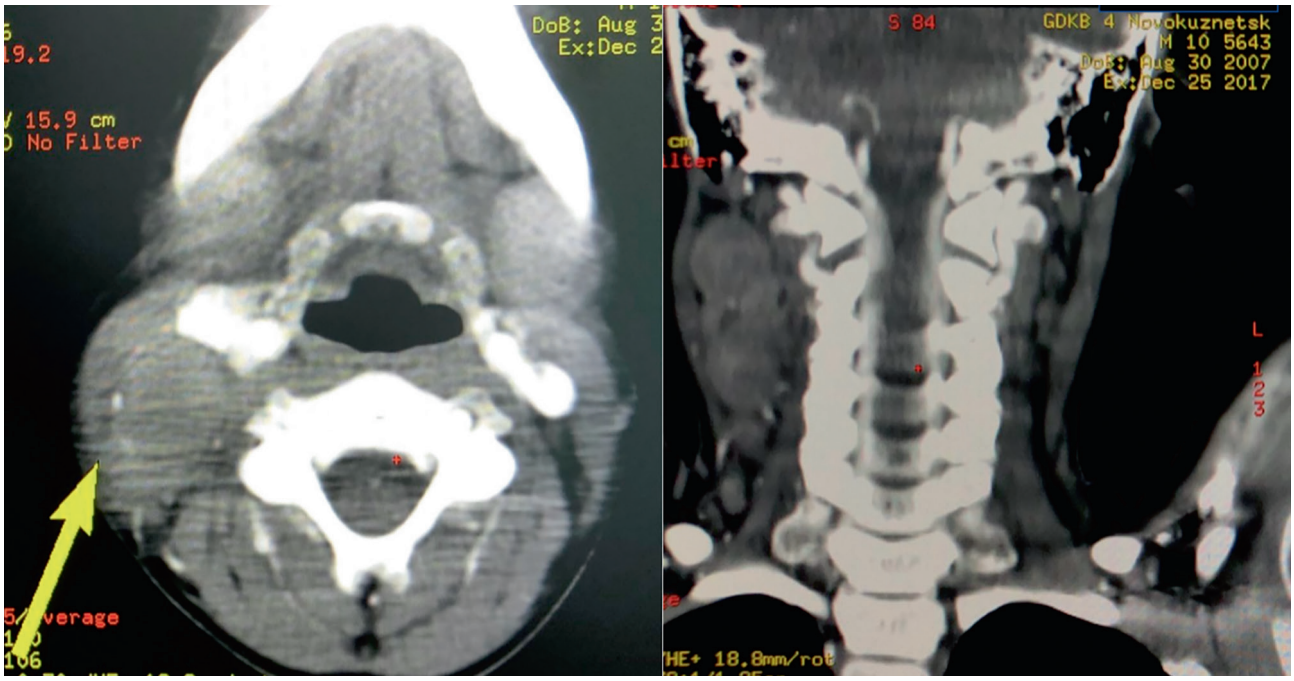

тического мукозита, противомикробная терапия с положительным эффектом. На фоне 4-месячной терапии АРВТ: РНК ВИЧ методом ПЦР <40 копий. После 4-го блока ПХТ отмечена тяжелая длительная гематологическая токсичность, крайне тяжелый язвенно-некротический мукозит с поражением желудочно-кишечного тракта. Несмотря на проведение интенсивной антибактериальной и противогрибковой терапии (меропенем, амикацин, линезолид, цефтазидим/авибактам, левофлоксацин, вориконазол, амфотерицин В, каспофунгин, флуконазол), состояние прогрессивно ухудшалось: сохранялась выраженная цитопения, нарастали признаки системного воспалительного ответа, появились геморрагический синдром (обширное преретинальное кровоизлияние в левом глазу) и синдром полиорганной недостаточности (почечная, кишечная, дыхательная). Исход – летальный.

Характеристика пациентов с ВИЧ-ассоциированными опухолями в ГБУЗ «КДКБ» представлена в *таблице 1*.

У первых двух пациентов диагноз диффузной лимфомы был установлен только при патологоанатомическом исследовании, что связано с тяжелым течением ВИЧ-инфекции, низкой приверженностью или резистентностью к АРВТ и поздним обращением за медицинской помощью: поступили инициально в крайне тяжелом состоянии.

Иммунологические и вирусологические характеристики пациентов представлены в *таблице 2*.

ОБСУЖДЕНИЕ РЕЗУЛЬТАТОВ ИССЛЕДОВАНИЯ

ВИЧ-ассоциированные ЗНО у детей и подростков, несмотря на широкое внедрение АРВТ, остаются актуальной клинической проблемой. По данным

Таблица 1
Характеристика пациентов с ВИЧ-ассоциированными опухолями в ГБУЗ «КДКБ»
Table 1
The characteristics of the patients with HIV-associated tumors treated at Kuzbass Children's Clinical Hospital

Пол, возраст Sex, age	Диагноз Diagnosis	Стадия Stage	ПХТ Multi-agent chemotherapy	ВИЧ-статус и АРВТ HIV status and ART	Ответ на терапию Response to treatment	Исход Outcome
Мужской, 12 лет Male, 12 years old	Диффузная лимфобластная лимфома Diffuse lymphoblastic lymphoma	IV	Не проводилась Not performed	Резистентность ко всем препаратам АРВТ Resistance to all ART drugs	Нет None	Умер Died
Женский, 5 лет Female, 5 years old	Диффузная лимфобластная лимфома Diffuse lymphoblastic lymphoma	IV	Не проводилась Not performed	Низкая приверженность к АРВТ Poor adherence to ART	Нет None	Умер Died
Мужской, 3 года Male, 3 years old	Лимфома Беркитта Burkitt lymphoma	III	B-NHL-2010M + ритуксимаб (6 курсов) B-NHL-2010M + rituximab (6 cycles)	Фаза прогрессирования на фоне АРВТ Progressive disease during ART	Полный ответ Complete response	Ремиссия (более 5 лет) Remission (>5 years)
Мужской, 17 лет Male, 17 years old	В-клеточная лимфома B-cell lymphoma	IINR	NHL-BFM 2010 + ритуксимаб (4 курса) NHL-BFM 2010 + rituximab (4 cycles)	ВИЧ-инфекция впервые выявленная Newly diagnosed HIV infection	Частичный ответ (регресс 71,6%) Partial response (71.6% regression)	Умер на фоне осложнений ПХТ Died from chemotherapy-related complications
Мужской, 17 лет Male, 17 years old	ВЭБ-позитивная аденокарцинома желудка EBV-positive gastric adenocarcinoma	IVB	Цисплатин, mFOLFOX6 №3, XELIRI, паклитаксел Cisplatin, mFOLFOX6 (3 cycles), XELIRI, paclitaxel	Ремиссия на АРВТ Remission on ART	Частичный ответ Partial response	Умер от прогрессии заболевания Died from progressive disease

Note. *HIV – human immunodeficiency virus; ART – antiretroviral therapy; EBV – Epstein–Barr virus.*

Таблица 2
Иммунологические и вирусологические характеристики пациентов
Table 2
Immunological and virological characteristics of the patients

Пол, возраст Sex, age	CD4, кл/мкл CD4, cells/μL	Вирусная нагрузка ВИЧ, копий/мл HIV viral load, copies/mL	ВЭБ EBV
Мужской, 12 лет Male, 12 years old	55	240 001	Нет данных No data
Женский, 5 лет Female, 5 years old	244	28 852	Нет данных No data
Мужской, 3 года Male, 3 years old	451	442 754	ПЦР – положительно PCR – positive
Мужской, 17 лет Male, 17 years old	50	82 866	Отрицательно Negative
Мужской, 17 лет Male, 17 years old	217	<50	ПЦР – 1,7 × 10^6 МЕ/мл PCR – 1.7 × 10^6 IU/mL

Note. *PCR – polymerase chain reaction.*

литературы, онкологическая патология у ВИЧ-инфицированных пациентов представлена в основном лимфопролиферативными процессами, в первую очередь неходжкинскими лимфомами и лимфомой Ходжкина, возникновение которых часто сопряжено с иммунодефицитом и онкогенными вирусами [3, 5, 10]. Показано, что ВЭБ выявляется в значительной части ВИЧ-ассоциированных лимфом и связан со сниженным количеством CD4-лимфоцитов (<500/мкл) [4].

Полученные нами данные в целом соответствуют литературным источникам: большинство пациентов с образованиями и ВИЧ-инфекцией имели лимфомы различных морфологических вариантов. Характерной региональной особенностью является выявление ЗНО на распространенных стадиях процесса (III, IV), в 2 случаях – только посмертно по результатам патологоанатомического исследования. Оба случая были обусловлены поздним началом АРВТ, ее неэффективностью, низкой приверженностью к лечению, поступлением в тяжелом состоянии, быстрым развитием синдрома полиорганной недостаточности.

Важным фактором, определяющим течение заболевания, являлась степень иммунодефицита: у пациентов с выраженным снижением $CD4^+$-лимфоцитов отмечались более агрессивное течение опухолевого процесса, высокая частота инфекционных осложнений и плохая переносимость ПХТ [11]. Так, в наших наблюдениях отмечались случаи глубокого иммунодефицита, сопровождавшегося бактериальными и грибковыми инфекционными осложнениями, вследствие которых приходилось останавливать ПХТ и которые в одном случае явились непосредственной причиной летального исхода. Аналогичные данные получены зарубежными авторами, которые сообщают, что именно инфекционные осложнения являются ведущим фактором развития неблагоприятного исхода у данной категории пациентов [12]. В то же время своевременная диагностика, раннее начало ПХТ на фоне адекватной АРВТ могут приводить к длительной клинико-морфологической ремиссии, что было продемонстрировано нами на примере пациента с лимфомой Беркитта. У больного отмечалась приверженность к терапии, самый высокий уровень CD4-лимфоцитов и на фоне терапии по протоколу B-NHL-2010M с включением ритуксимаба была достигнута стойкая ремиссия. Данные закономерности соотносятся с данными литературы о том, что при контролируемой ВИЧ-инфекции и адекватной терапии прогноз ВИЧ-ассоциированных лимфом может приближаться к таковому в общей популяции детей с онкологическими заболеваниями [13].

Отдельно следует выделить случай ВЭБ-ассоциированной аденокарциномы у ВИЧ-инфицированного подростка. В отличие от лимфом эпителиальные опухоли встречаются значительно реже и не относятся к СПИД-ассоциированным заболеваниям [4, 5]. По данным литературы, у иммунокомпетентных лиц ВЭБ-ассоциированные аденокарциномы составляют 9% всех случаев рака желудка и диагностируются во взрослом возрасте (50–70 лет) [14–17]. Рак желудка у детей является крайне редкой патологией (0,11% всех ЗНО у пациентов до 18 лет) [18], а сочетание ВЭБ-позитивной аденокарциномы желудка с ВИЧ-инфекцией носит казуистический характер. В доступных публикациях представлены единичные случаи у взрослых пациентов и чаще в варианте лимфоэпителиомоподобной карциномы [19, 20].

Заболевание характеризовалось крайне агрессивным течением, множественным метастатическим поражение печени, ЛУ с обеих сторон диафрагмы, кожи, развитием холестаза и синдрома полиорганной недостаточности. Несмотря на проведение комбинированной ПХТ нескольких линий стабилизации процесса добиться не удалось. Отдельного упоминания заслуживает роль ВЭБ в данном случае. Высокая вирусная нагрузка и подтвержденная экспрессия вируса в опухолевых клетках позволяют предполагать его участие не только в инициации, но и в поддержании опухолевого роста.

ЗАКЛЮЧЕНИЕ

ВИЧ-ассоциированные опухоли у детей и подростков представлены в основном лимфопролиферативными заболеваниями и в ряде случаев характеризуются поздним обращением за медицинской помощью, распространенными стадиями и тяжелым сопутствующим иммунодефицитом, что существенно влияет на исходы терапии. Ключевыми факторами, влияющими на прогноз по заболеванию, остаются количество $CD4^+$-лимфоцитов, своевременность начала АРВТ и наличие коинфекции, прежде всего ВЭБ. При этом было показано на клиническом примере, что при адекватной АРВТ и современных режимах ПХТ возможно достижение длительной ремиссии.

ВКЛАД АВТОРОВ

Г.М. Сергиенко: сбор и анализ научного материала, обзор публикаций по теме статьи, подготовка списка литературы, написание текста статьи;

М.Ю. Горошкова, Е.П. Шабашкевич: сбор клинических данных, научное и литературное редактирование статьи;

Д.В. Глушков, Н.В. Селиванова: сбор клинических данных;

М.М. Котович: выбор тематики публикации, разработка дизайна статьи, научное и литературное редактирование статьи.

Все авторы одобрили рукопись (версию для публикации), а также согласились нести ответственность за все аспекты настоящей работы, гарантируют надлежащее рассмотрение и решение вопросов, связанных с точностью и добросовестностью любой ее части.

AUTHOR CONTRIBUTIONS
G.M. Sergienko: research material collection and analysis, a review of relevant publications, preparation of the reference list, manuscript writing;
M.Yu. Goroshkova, E.P. Shabashkevich: collection of clinical data; scientific revision and editing of the article;
D.V. Glushkov, N.V. Selivanova: collection of clinical data;
M.M. Kotovich: selection of the publication topic and development of the article's structure; scientific revision and editing of the article.
All the authors approved the manuscript (the version for publication) and agreed to be accountable for all the aspects of the work to ensure that issues related to the accuracy and integrity of any part of the work are appropriately investigated and resolved.

СОГЛАСИЕ НА ПУБЛИКАЦИЮ
Авторы получили письменное информированное добровольное согласие законных представителей пациентов на публикацию персональных данных, в том числе фотографий (с закрытием лица), в научном журнале, включая его электронную версию. Объем публикуемых данных с законными представителями пациентов согласован.
CONSENT FOR PUBLICATION
The authors obtained written informed consent from the patients' legal representatives to publish personal data including photographs (with face covered), in scientific journals, both in the printed and digital versions. The amount of published data was agreed upon with the patients' legal representatives.

ИСТОЧНИК ФИНАНСИРОВАНИЯ
Исследование проведено без спонсорской поддержки.
FUNDING
The study was performed without external funding.

КОНФЛИКТ ИНТЕРЕСОВ
Авторы заявляют об отсутствии конфликта интересов, о котором необходимо сообщить.
CONFLICT OF INTEREST
The authors declare no conflict of interest.

ORCID
G.M. Sergienko: https://orcid.org/0000-0003-4465-7250
M.Yu. Goroshkova: https://orcid.org/0000-0002-4593-7556
E.P. Shabashkevich: https://orcid.org/0009-0004-5157-5696
D.V. Glushkov: https://orcid.org/0009-0006-1071-1334
N.V. Selivanova: https://orcid.org/0009-0004-1786-1162
M.M. Kotovich: https://orcid.org/0000-0003-1995-6427

Литература / References

1. United Nations Joint Programme on HIV/AIDS (UNAIDS). Children and HIV. Geneva: UNAIDS, 2016.
2. Singh E., Naidu G., Davies M.A., Bohlius J. HIV-associated malignancies in children. Curr Opin HIV AIDS 2017;12(1):77–83. DOI: 10.1097/COH.0000000000000331
3. Pollock B.H., Jenson H.B., Leach C.T., McClain K.L., Hutchison R.E., Garzarella L. et al. Risk factors for pediatric human immunodeficiency virus-related malignancy. JAMA 2003;289(18):2393–9. DOI: 10.1001/jama.289.18.2393
4. Пивник А.В., Туманова М.В., Серёгин Н.В., Пархоменко Ю.Г., Тишкевич О.А., Ковригина А.М., Ликунов Е.Б. Лимфомы у ВИЧ-инфицированных больных: обзор литературы. Клиническая онкогематология 2014;(3):264–77. [Pivnik A.V., Tumanova M.V., Seregin N.V., Parkhomenko Yu.G., Tishkevich O.A., Kovrigina A.M., Likunov E.B. Lymphomas in HIV-infected patients: review of the literature. Clinical Onco-hematology 2014;(3):264–77. (In Russ.)].
5. Павлова Т.Ю., Валиев Т.Т. СПИД-ассоциированные лимфомы у детей (обзор литературы). Вестник гематологии 2023;(2):45–53. [Pavlova T.Yu., Valiev T.T. AIDS-associated lymphomas in children (review). Bulletin of Hematology 2023;(2):45–53. (In Russ.)].
6. Bohlius J., Maxwell N., Spoerri A., Wainwright R., Sawry S., Poole J. et al.; for IeDEA-Southern Africa. Incidence of AIDS-defining and other cancers in HIV-positive children in South Africa: record linkage study. Pediatr Infect Dis J 2016;35(6):164–70. DOI: 10.1097/INF.0000000000001117
7. Мишин А.В., Зиновкин Д.А., Надыров Э.А., Логтнов Р.А., Дорошенко Р.В. Случай саркомы Капоши у девятимесячного ВИЧ-инфицированного ребёнка. Проблемы здоровья и экологии 2010;1(23):146–150. [Mishin A.V., Zinovkin D.A., Nadyrov E.A., Loginov R.A., Doroshenko R.V. Kaposi sarcoma in a nine-month-old HIV-infected child. Problems of Health and Ecology 2010;1(23):146–50. (In Russ.)].
8. Денисенко В.Б., Симованьян Э.М. Клинико-иммунологическая характеристика и динамика стадии вторичных заболеваний ВИЧ-инфекции у детей с учетом пути заражения. Детские инфекции 2021;20(3):18–22. DOI: 10.22627/2072-8107-2021-20-3-18-22 [Denisenko V.B., Simovanyan E.M. Clinical and immunological characteristics and dynamics of secondary diseases stage in HIV-infected children depending on route of infection. Pediatric Infections 2021;20(3):18–22. (In Russ.)].
9. Ястребова Е.Б., Рахманова А.Г., Волкова Г.В. Анализ летальных исходов у женщин и детей с ВИЧ-инфекцией в Санкт-Петербурге. ВИЧ-инфекция и иммуносупрессии 2010;2(1):60–4. [Yastrebova E.B., Rakhmanova A.G., Volkova G.V. Analysis of fatal outcomes in women and children with HIV infection in Saint Petersburg. HIV Infection and Immunosuppression 2010;2(1):60–4. (In Russ.)].
10. Shannon-Lowe C., Rickinson A.B., Bell A.I. Epstein–Barr virus-associated lymphomas. Philos Trans R Soc Lond B Biol Sci 2017;372(1732):20160271.
11. Barta S.K., Xue X., Wang D., Tamari R., Lee J.Y., Mounier N. et al. Treatment factors affecting outcomes in HIV-associated non-Hodgkin lymphomas: a pooled analysis of 1546 patients. Blood 2013;122(19):3251–62. DOI: 10.1182/blood-2013-04-498964
12. Sparano J.A. HIV-associated lymphoma: the evidence for treating aggressively but with caution. Curr Opin Oncol 2007;19(5):458–63. DOI: 10.1097/CCO.0b013e3282c8c83
13. Dunleavy K., Wilson W.H. How I treat HIV-associated lymphoma. Blood 2012;119(14):3245–55.
14. Park K.B., Seo A.N., Kim M. Gastric cancer with distinct Epstein–Barr virus-positive and -negative tumor components and their whole exome sequencing result: a case Report. Diagn Pathol 2023;18(81). DOI: 10.1186/s13000-023-01363-3
15. Cao F., Yan Y., Niu D., Huang X., Jia L., Diao X., Li Z. Epstein–Barr virus-associated gastric adenosquamous carcinoma with concurrent gastric carcinoma with lymphoid stroma: a case report and review of the literature. BMC Gastroenterol 2022;22(346). DOI: 10.1186/s12876-022-02417-4
16. Сарычева Е., Денисов М., Гильд Е., Якушин А. Трудности диагностики рака желудка у детей. Врач 2018;(2):45–8. [Sarycheva E., Denisov M., Gild E., Yakushin A. Difficulties in diagnosis of gastric cancer in children. Vrach 2018;(2):45–8. (In Russ.)].
17. Fukayama M., Ushiku T. Epstein–Barr virus-associated gastric carcinoma. Pathol Res Pract 2011;207(9):529–37. DOI: 10.1016/j.prp.2011.07.004
18. Subbiah V., Varadhachary G., Herzog C.E., Huh W.W. Gastric adenocarcinoma in children and adolescents. Pediatr Blood Cancer 2011;57(3):524–7. DOI: 10.1002/pbc.23051
19. Kim J., Kim K.M., Noh J.H., Park C.K. EBV-associated lymphoepithelioma-like gastric carcinoma in a patient with HIV. Pathology 2009;41(6):593–5. DOI: 10.1080/00313020903071454
20. Paniz-Mondolfi P., Pang Y., Cohen S., Balderacchi J., Tsveniashvili L., Polsky B., Sordillo E.M. Lymphoepithelioma-like gastric carcinoma: an unusual consequence of Epstein-Barr virus infection in an HIV-infected woman. Int J STD AIDS 2013;24(1):59–62. DOI: 10.1258/ijsa.2012.01213