DOI: 10.24287/j.1130

Нормализованный гемостаз как новая цель лечения гемофилии А у детей: роль эфанесоктокога альфа

П.А. Жарков

ФГБУ «Национальный медицинский исследовательский центр детской гематологии, онкологии и иммунологии им. Дмитрия Рогачева» Минздрава России, Москва

© 2026 ФГБУ «НМИЦ ДГОИ им. Дмитрия Рогачева» Минздрава России

Поступила 05.05.2026
Принята к печати 12.05.2026

EDN: PSUZOA

Гемофилия А остается одной из ключевых проблем современной педиатрической гематологии, поскольку именно в детском возрасте формируются долгосрочные исходы заболевания – степень поражения суставов, уровень физической активности, социальная адаптация и качество жизни во взрослом возрасте. За последние десятилетия подходы к терапии гемофилии А претерпели принципиальную трансформацию: от эпизодического лечения кровотечений к ранней профилактике, а затем к стратегической задаче сохранения полностью здоровых суставов и достижения так называемого нормализованного гемостаза. В обзоре представлены современные данные о патофизиологии гемофилической артропатии, эволюции целей профилактической терапии, а также клинические и фармакокинетические характеристики эфанесоктокога альфа – ультрапролонгированного препарата фактора VIII, функционально отделенного от эндогенного фактора фон Виллебранда. Особое внимание уделено результатам опорных исследований III фазы XTEND-Kids и XTEND-1, непрямым сравнительным анализам препаратов стандартного и пролонгированного периода полувыведения, а также нефакторной терапии эмицизумабом.

Ключевые слова: *гемофилия А, дети, эфанесоктоког альфа, нормализованный гемостаз, профилактика, гемофилическая артропатия, фактор VIII*

Для цитирования: Жарков П.А. Нормализованный гемостаз как новая цель лечения гемофилии А у детей: роль эфанесоктокога альфа. Вопросы гематологии/онкологии и иммунопатологии в педиатрии 2026;25(2):191–8. DOI: 10.24287/j.1130

Контактная информация:
Жарков Павел Александрович,
д-р мед. наук, профессор, врач-педиатр,
врач-гематолог, заведующий отделом
незлокачественной гематологии
ФГБУ «НМИЦ ДГОИ им. Дмитрия Рогачева»
Минздрава России
Адрес: 117997, Москва,
ул. Саморы Машела, 1
E-mail: pavel.zharkov@fccho-moscow.ru

Normalized hemostasis as a new goal in the treatment of hemophilia A in children: the role of efanesoctocog alfa

P.A. Zharkov

The Dmitry Rogachev National Medical Research Center of Pediatric Hematology, Oncology and Immunology of Ministry of Healthcare of the Russian Federation, Moscow

© 2026 by «D. Rogachev NMRCPHOI»

Received 05.05.2026
Accepted 12.05.2026

Hemophilia A remains one of the major challenges in pediatric hematology, because it is during childhood that long-term disease outcomes develop, including the degree of joint damage, the level of physical activity, social adaptation, and quality of life in adulthood. Over the past decades, hemophilia A management has undergone a remarkable transformation, from treating individual bleeding episodes to early prophylaxis, with the aim of preserving joint health and achieving the so-called normalized hemostasis. This review summarizes current knowledge on hemophilic arthropathy, the evolution of the goals of prophylaxis, and the clinical and pharmacokinetic characteristics of efanesoctocog alfa, an ultra-long-acting factor VIII that functions independently of endogenous von Willebrand factor. Special attention is given to pivotal results from the phase III XTEND-Kids and XTEND-1 studies, indirect comparative analyses of standard and extended-half-life products, and non-factor therapy with emicizumab.

Keywords: *hemophilia A, children, efanesoctocog alfa, normalized hemostasis, prophylaxis, hemophilic arthropathy, factor VIII*

For citation: Zharkov P.A. Normalized hemostasis as a new goal in the treatment of hemophilia A in children: the role of efanesoctocog alfa. Pediatric Hematology/Oncology and Immunopathology 2026;25(2):191–8. DOI: 10.24287/j.1130

Correspondence:
Pavel A. Zharkov,
Dr. Med. Sci., Professor, a pediatrician,
a hematologist, Head of the Department
of Non-Malignant Hematology at the Dmitry
Rogachev National Medical Research Center
of Pediatric Hematology, Oncology
and Immunology of Ministry of Healthcare
of the Russian Federation
Address: 1 Samory Mashela St.,
Moscow, 117997, Russia
E-mail: pavel.zharkov@fccho-moscow.ru

Гемофилия А представляет собой наследственное Х-сцепленное заболевание, обусловленное дефицитом или функциональной неполноценностью фактора VIII (FVIII), что приводит к развитию тяжелых, в том числе жизнеугрожающих, кровотечений уже в детском возрасте. Показано, что у детей с гемофилией существенно выше риск развития внутричерепных кровотечений: в оригинальных когортах их частота составила 2,4–14,6%, а летальность достигла 12,1–35,4% [1]. Другим значимым проявлением гемофилии А является поражение суставов, возникающее вследствие повторных кровоизлияний в их полость. При тяжелой форме заболевания (активность FVIII <1%) спонтанные кровотечения преимущественно в крупные суставы могут начинаться уже в раннем детстве [2]. Повторные гемартрозы запускают воспалительный каскад: отложение гемосидерина в синовиальной оболочке, активацию макрофагов, высвобождение провоспалительных цитокинов, формирование гипертрофии синовиальной оболочки с явлениями нео- и гиперваскуляризации. Эти процессы приводят к развитию хронического синовита, который становится самостоятельным фактором риска новых кровоизли-

яний, формируя «порочный круг» прогрессирующей гемофилической артропатии [3].

Прогресс в лечении гемофилии А

За последние десятилетия подходы к терапии гемофилии А претерпели принципиальную трансформацию: от эпизодического лечения кровотечений к ранней профилактике, целями которой являются сохранение здоровья суставов и отсутствие выраженных проявлений геморрагического синдрома [4, 5]. Именно в детском возрасте формируются долгосрочные исходы заболевания – степень поражения суставов, уровень физической активности, социальная адаптация и качество жизни во взрослом возрасте, что обусловливает особую важность выбора оптимальной стратегии терапии в педиатрической популяции [2, 6]. Исторически целью профилактики считалось поддержание минимального уровня FVIII >1%, что переводило тяжелую форму в фенотип, сходный со среднетяжелым [2]. Однако накопленные клинические данные продемонстрировали, что даже при минимальном уровне активности (1–3%) сохраняется риск спонтанных кровотечений и субклинического повреждения суставов [4, 7]. Необходимость в повышении уровня остаточной активности FVIII во многом привела к разработке препаратов с увеличенным периодом полувыведения и истинных пролонгированных концентратов FVIII [8]. В рекомендациях Всемирной федерации гемофилии (World Federation of Hemophilia, WFH) профилактическая терапия при гемофилии А рассматривается как стратегия, направленная на предотвращение кровотечений и достижение цели нулевого числа кровотечений. Однако происходит ли это в реальности? Если обратиться к данным клинических исследований, то видно, что регулярная профилактика под тщательным наблюдением лечащего врача, особенно с использованием возможностей индивидуализированной фармакокинетики, действительно приближает нас к заданной цели. В подавляющем большинстве исследований медиана спонтанных кровотечений равна нулю, а гемартрозы представлены единичными эпизодами, однако доля пациентов без кровотечений все равно не превышает 50% [9–12].

Проблема кровотечений в реальной клинической практике

По некоторым данным, до 71,4% пациентов детского возраста, получающих регулярное профилактическое лечение, имеют признаки гемофилической артропатии [13]. В наблюдательном исследовании UK National Haemophilia Database и Haemtrack у детей с тяжелыми формами гемофилии А и В без ингибиторов, несмотря на достаточную приверженность лечению, в течение года наблюдения гемартрозы случались не менее чем у 1/3. Интересно, что при этом медианное значение оценки функционального состояния суставов (Hemophilia Joint Health Score) у детей составило 0 баллов [14]. Эти данные поднимают вопрос об оценке истинной эффективности проводимого лечения: действительно, нередко проявления артропатии у детей с гемофилией могут носить стертый и даже асимптомный характер. В одном из исследований, посвященных выявлению признаков артропатии у 24 мальчиков с гемофилией А, получавших первичную заместительную профилактику, было показано, что по данным магнитно-резонансной томографии остеохондральные изменения (потеря хряща/повреждение субхондральной кости) были выявлены в 9% суставов (13/140) у 50% обследованных пациентов (12/24). Таким образом, повреждение хотя бы одного сустава было зарегистрировано у каждого второго ребенка. Остеохондральные изменения наблюдались у пациентов, в анамнезе которых были клинически зарегистрированные гемартрозы. Изменения мягких тканей были выявлены в 31% суставов, однако ранее клинически значимых кровоизлияний в данные суставы отмечено не было. В этих, казалось бы, свободных от кровоизлияний суставах отложение гемосидерина по данным магнитно-резонансной томографии было выявлено в 26% случаев [15]. Эти данные подтверждают ранее проведенные экспериментальные исследования, постулирующие значимость каждого, даже минимального кровоизлияния в сустав при гемофилии [16, 17].

Серия исследований HAVEN, которые были посвящены эффективности и безопасности применения эмицизумаба, дали обнадеживающие результаты – действительно, поддержание FVIII-подобной активности на уровне 10–15% коренным образом поменяло жизнь пациентов с гемофилией А, особенно осложненной ингибиторами, что подтверждается и отечественными данными реальной клинической практики [18–22]. Казалось бы, проблема пациентов с гемофилией А решена, однако постепенно накапливаются данные, говорящие об обратном: несмотря на выраженное снижение частоты кровотечений на фоне терапии эмицизумабом, у части пациентов сохраняются спонтанные гемартрозы, при этом наличие исходной гемофилической артропатии и синовита ассоциировано с более высоким риском суставных кровоизлияний во время профилактики эмицизумабом [23, 24]. То есть те пациенты, у которых до начала лечения уже были выраженные проявления гемофилической артропатии, все равно будут подвержены повторным эпизодам гемартрозов после перевода на лечение эмицизумабом. Анализируя полученные данные, можно также предположить, что на фоне более стабильной защиты многие пациенты

значительно расширяют свой двигательный режим, позволяя себе потенциально травмоопасные виды активности. Каков же выход из данной ситуации? Ограничить пациентов в их активности или постараться создать условия для более надежной защиты от кровотечений? В рекомендациях WFH 2020 г., а также в последующих публикациях отмечается необходимость индивидуализации терапии с учетом активности пациента, наличия суставов-мишеней и других факторов риска. При этом в период повышенной активности реабилитационных мероприятий активность FVIII должна поддерживаться на уровне нормальных или околонормальных значений [2, 25].

Изменение парадигмы: концепция нормализованного гемостаза

Концепция нормализованного гемостаза предполагает поддержание активности FVIII ≥40% в течение значительной части недели [4, 5]. Такой подход ассоциирован с более надежной защитой от кровотечений, снижением риска повреждения суставов и направлен не только на уменьшение числа клинических эпизодов кровотечения, но и на предотвращение микрокровоизлияний, которые могут не проявляться симптоматически, но способствуют прогрессированию артропатии [4, 26]. В настоящее время концепция нормализованного гемостаза может быть реализована только при помощи заместительной терапии.

Разработка пролонгированных препаратов FVIII (extended half-life) позволила увеличить период полувыведения за счет конъюгации с полиэтиленгликолем или Fc-фрагментом иммуноглобулина G и сократить частоту инфузий до 2–3 раз в неделю [8, 10, 11]. С 2020 г. в Российской Федерации доступен эфмороктоког альфа (рекомбинантный FVIII-Fc) [27]. Российский клинический опыт продемонстрировал улучшение фармакокинетических показателей и снижение годовой частоты кровотечений (annualized bleed rate, ABR) после перевода со стандартных концентратов [28]. Тем не менее применение даже пролонгированных препаратов не позволяет достигать околонормальных значений активности FVIII на протяжении длительного периода, что особенно важно у пациентов со сформированной гемофилической артропатией. Во многом это объясняется зависимостью периода полувыведения FVIII от эндогенного фактора Виллебранда (von Willebrand Factor, vWF), который связывает FVIII в плазме и защищает его от протеолитической деградации, но при этом определяет «потолок» пролонгации [29, 30].

Эфанесоктоког альфа – прорыв в заместительной терапии гемофилии А

Эфанесоктоког альфа (ранее обозначался как BIVV001) представляет собой новый препарат для заместительной терапии FVIII, разработанный с целью устранить воздействие на рекомбинантный FVIII эндогенного vWF и преодолеть обусловленное этим воздействием ограничение периода полувыведения FVIII. Препарат состоит из одной молекулы рекомбинантного FVIII и трех дополнительных компонентов: Fc-фрагмента, который способствует рециклингу фактора через путь неонатального Fc-рецептора; ковалентно связанного D'D3-домена vWF, отвечающего за связывание с FVIII и устраняющего действие эндогенного vWF на препарат; а также двух полипептидов XTEN (по 144 и 288 аминокислотных остатков) для защиты от протеолитической деградации и клиренса [31, 32] (*рисунок 1*).

В исследовании фазы I с последовательным однократным введением эфанесоктокога альфа в фиксированной дозе 50 МЕ/кг средний конечный период полувыведения составил 43,3 ч, что приблизительно в 3–4 раза больше, чем период полувыведения препаратов руриоктоког альфа пегол (15,4 ч) и октоког альфа (11,0 ч) [31, 32] (*рисунок 2*).

XTEND-Kids (NCT04759131) представляет собой открытое многоцентровое клиническое исследование III фазы, в которое были включены дети с тяжелой гемофилией А в возрасте до 12 лет. Пациентам проводилась профилактика эфанесоктокогом альфа в дозе 50 МЕ/кг 1 раз в неделю вне зависимости от возраста. Медиана ABR составила 0,00 (межквартильный размах – 0,00–1,02), 64% пациентов не имели ни одного эпизода кровотечения в течение 52 нед наблюдения. Активность FVIII поддерживалась >40 МЕ/дл примерно в течение 3 сут, а >10 МЕ/дл – почти 7 сут после введения, 95% эпизодов кровотечений купировались одной инъекцией препарата; развитие ингибиторов не было зарегистрировано [5, 33].

В опорном исследовании III фазы XTEND-1 (NCT04161495) у пациентов в возрасте 12 лет и старше с тяжелой гемофилией А еженедельная профилактика эфанесоктокогом альфа (50 МЕ/кг) в течение 52 нед обеспечила медиану ABR 0,00 (межквартильный размах – 0,00–1,04), а расчетное среднее значение ABR – 0,71 (95% доверительный интервал (ДИ) 0,52–0,97). Ключевая вторичная конечная точка – сравнение ABR при профилактике эфанесоктокогом альфа и при предшествующей профилактике FVIII – продемонстрировала снижение среднего значения ABR с 2,96 (95% ДИ 2,00–4,37) до 0,69 (95% ДИ 0,43–1,11), что соответствовало превосходству над предшествующей терапией (p < 0,001); 97% эпизодов кровотечений разрешились после одной инъекции. Профилактика в течение 52 нед улучшала физическое состояние (p < 0,001), снижала интенсивность боли (p = 0,03) и улучшала состояние суставов (p = 0,01) [4].

Рисунок 1
Строение молекулы эфанесоктокога альфа с тремя технологиями пролонгирования (по [29, 30], с изменениями)

Figure 1
The structure of efanesoctocog alfa molecule with three prolongation technologies (by [29, 30], with changes)
vWF – von Willebrand factor

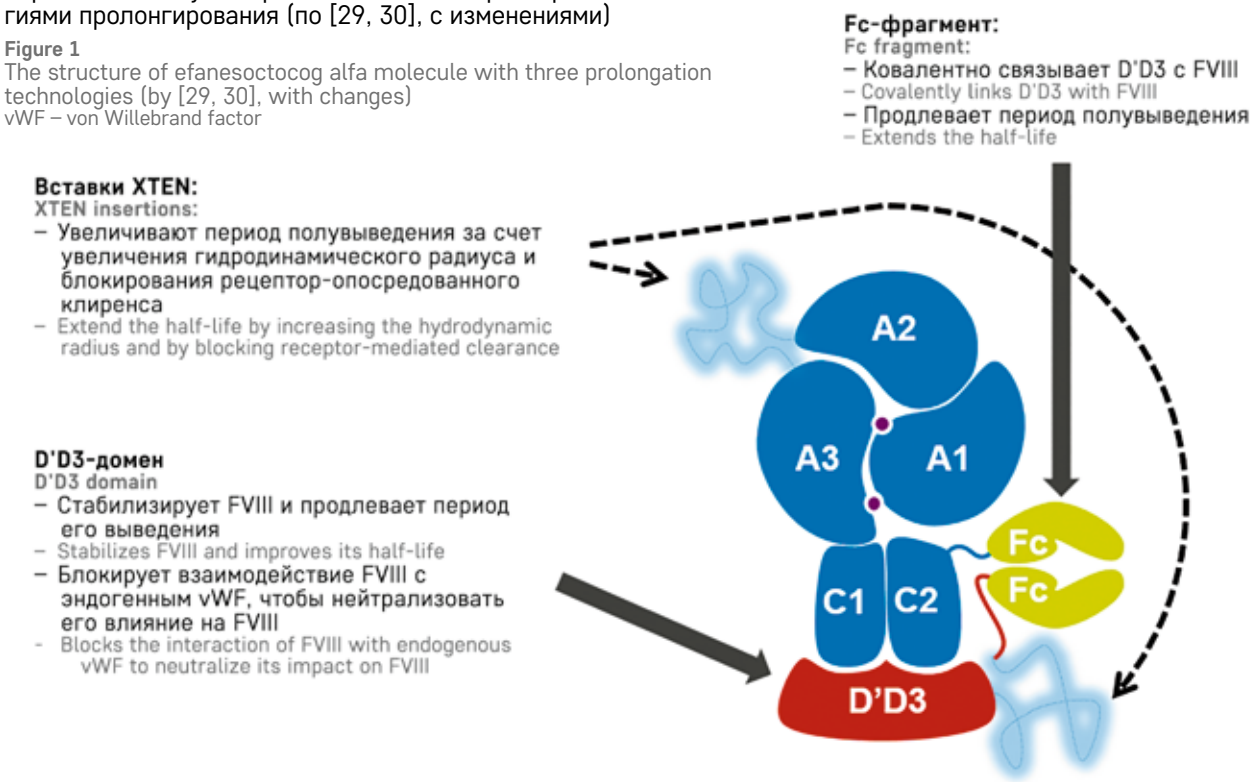

Рисунок 2
Сравнительные фармакокинетические особенности препаратов рекомбинантного FVIII после однократной инъекции [31, 32]
SD – стандартное отклонение

Figure 2
A comparison of the pharmacokinetic parameters of recombinant FVIII products after a single injection [31, 32]
SD – standard deviation

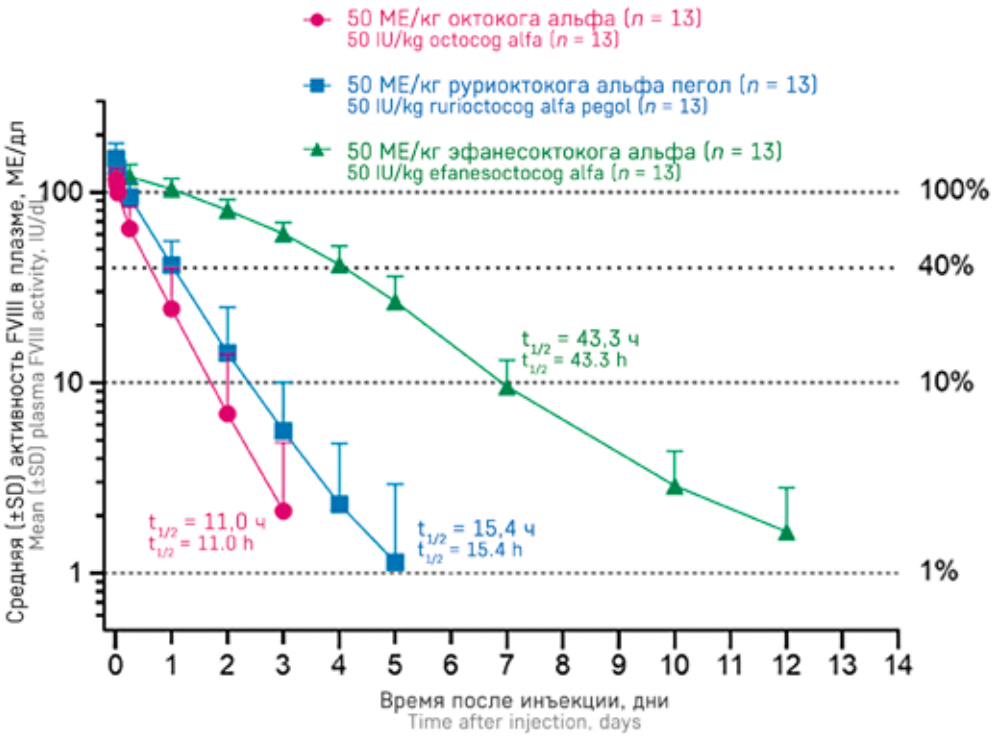

Расширение опорного исследования (программа XTEND-ed) подтвердило сохранение низкой частоты кровотечений и отсутствие развития ингибиторов у детей и взрослых на протяжении дополнительных 3 лет терапии [34–36].

Профиль побочных эффектов эфанесоктокога альфа был сопоставим с профилем других препаратов FVIII. Наиболее частыми нежелательными явлениями были головная боль, артралгия, назофарингит и пирексия. Серьезных аллергических, анафилактических реакций или тромботических событий, связанных с препаратом, не отмечено [4, 33–36].

Ретроспективное исследование реальной клинической практики, включающее детей и подростков (в том числе с историей ингибиторов и после терапии индукции иммунной толерантности), продемонстрировало успешный переход на эфанесоктоког альфа без рецидива появления ингибиторов [37].

Сравнительная эффективность эфанесоктокога альфа

Поскольку прямые сравнительные рандомизированные клинические исследования эфанесоктокога альфа с другими препаратами не проводились, для оценки относительной эффективности использовались методы согласованного скорректированного непрямого сравнения (matching-adjusted indirect comparison) [38, 39].

По результатам метаанализа, применению эфанесоктокога альфа соответствовала статистически значимо более низкая ABR для любых (разность средних показателей при 95% ДИ –2,24 (–3,24; –1,25)), спонтанных (–1,52 (–2,33; –0,72)) кровотечений и гемартрозов (–1,60 (–2,32; –0,88)) по сравнению с пролонгированными препаратами, а также статистически значимо более низкая ABR для любых (–3,61 (–4,43; –2,79)), потребовавших терапии (–1,55 (–1,89; –1,20)) и спонтанных (–2,52 (–3,31; –1,72)) кровотечений и гемартрозов (–3,42 (–4,77; –2,08)) по сравнению со стандартными препаратами [38].

Эфанесоктоког альфа продемонстрировал статистически значимо более низкую частоту кровотечений по сравнению со следующими пролонгированными препаратами FVIII: дамоктокогом альфа пегол, руриоктокогом альфа пегол, туроктокогом альфа пегол и эфмороктокогом альфа [38]. Единственным исключением стала группа повышенной дозы руриоктокога альфа пегол в исследовании PROPEL (целевая концентрация FVIII 8–12%), где эффективность эфанесоктокога альфа была выше, но уровня статистической значимости не достигла; однако для достижения такой концентрации требовалось увеличение частоты инъекций на 75% и средней недельной дозы на 94% [38, 40, 41].

Согласованное скорректированное непрямое сравнение эфанесоктокога альфа с эмицизумабом у подростков и взрослых без ингибиторов показало статистически значимое снижение частоты любых (леченных и нелеченных) кровотечений (разность средних: –2,48 (95% ДИ –3,94; –1,02)) и кровоизлияний в суставы (–1,43 (95% ДИ –2,50; –0,35)) в пользу эфанесоктокога альфа [39].

ЗАКЛЮЧЕНИЕ

Раннее начало профилактики (до первого гемартроза) является определяющим фактором сохранения здоровья суставов [42, 43]. Современные рекомендации WFH подчеркивают необходимость индивидуализации выбора терапии с учетом возраста, венозного доступа, риска развития ингибиторов и психосоциальной ситуации семьи [42]. Еженедельный режим введения существенно снижает инфузионную нагрузку, повышая приверженность лечению, особенно в подростковом возрасте, а также создает предпосылки для отказа от имплантируемых систем центрального венозного доступа, тем самым понижая риск инфекционных и тромботических осложнений. Унифицированная дозировка (50 МЕ/кг вне зависимости от возраста), длительный период полувыведения и высокая остаточная активность FVIII открывают широкие перспективы применения препарата эфанесоктоког альфа у детей и подростков, особенно у кого стандартное лечение с использованием факторной и нефакторной терапии не позволяет добиться стойкого контроля геморрагических проявлений. В настоящее время в Российской Федерации эфанесоктоког альфа включен в перечень закупаемых препаратов фонда «Круг добра» для детей с трудноконтролируемым течением гемофилии А (решение экспертного совета №83 от 31.07.2025), что создает предпосылки для внедрения стратегии нормализованного гемостаза в клиническую практику.

ИСТОЧНИК ФИНАНСИРОВАНИЯ
Исследование проведено без спонсорской поддержки.
FUNDING
No funding was received for this study.

КОНФЛИКТ ИНТЕРЕСОВ
Автор заявляет об отсутствии конфликта интересов, о котором необходимо сообщить.
CONFLICT OF INTEREST
The author declares no conflict of interest.

ORCID
P.A. Zharkov: https://orcid.org/0000-0003-4384-6754

Литература / References

1. Лившиц М.И., Попов В.Е., Колтунов И.Е., Свирин П.В., Левов А.В., Миронов И.Б. и др. Внутричерепные кровоизлияния у детей с гемофилией. Российский журнал детской гематологии и онкологии 2015;2(1):49–53. DOI: 10.17650/2311-1267-2015-1-49-53. [Livshitz M.I., Popov V.E., Koltunov I.E., Svirin P.V., Levov A.V., Mironov I.B. et al. Intracranial haemorrhage in a children suffering from heamofilia. Russian Journal of Pediatric Hematology and Oncology. 2015;2(1):49–53. (In Russ.)].
2. Srivastava A., Santagostino E., Dougall A., Kitchen S., Sutherland M., Pipe S.W. et al. WFH guidelines for the management of hemophilia, 3rd ed. Haemophilia 2020;26 Suppl 6: 1–158.
3. Gualtierotti R., Solimeno L.P., Peyvandi F. Hemophilic arthropathy: current knowledge and future perspectives. J Thromb Haemost 2021;19:2112–21.
4. von Drygalski A., Chowdary P., Kulkarni R., Susen S., Konkle B.A., Oldenburg J. et al. Efanesoctocog alfa prophylaxis for patients with severe hemophilia A. N Engl J Med 2023;388:310–8.
5. Malec L., Peyvandi F., Chan A.K.C., Königs C., Zulfikar B., Yuan H., Simpson M. et al. Efanesoctocog alfa prophylaxis for children with severe hemophilia A. N Engl J Med 2024;391:235–46.
6. Warren B.B., Thornhill D., Stein J., Fadell M., Ingram J.D., Funk S. et al. Young adult outcomes of childhood prophylaxis for severe hemophilia A: results of the Joint Outcome Continuation Study. Blood Adv 2020;4:2451–9.
7. Olivieri M., Kurnik K., Pfluger T., Bidlingmaier C. Identification and long-term observation of early joint damage by magnetic resonance imaging in clinically asymptomatic joints in patients with haemophilia A or B despite prophylaxis. Haemophilia 2012;18: 369–74.
8. Жарков П.А. Современные возможности заместительной терапии и профилактики гемофилии А у детей. Педиатрия. Журнал им. Г.Н. Сперанского 2021; 100(2):182–7. [Zharkov P.A. Modern possibilities of substitution therapy and hemophilia A prevention in children. Pediatrics. Journal n. a. G.N. Speransky 2021;100(2):182–7. (In Russ.)].
9. Raso S., Hermans C. Lonoctocog alfa (rVIII-SingleChain) for the treatment of haemophilia A. Expert Opin Biol Ther 2018;18(1):87–94.
10. Chowdary P., Mullins E., Konkle B.A., McGuinn C., Shil Park Y., Stasyshyn O. et al. Long-term safety and efficacy results from the phase 3b, open-label, multicentre Continuation study of rurioctocog alfa pegol for prophylaxis in previously treated patients with severe haemophilia A. Haemophilia 2020;26(4): e168–78.
11. Mahlangu J., Powell J.S., Ragni M.V., Chowdary P., Josephson N.C., Pabinger I. et al. Phase 3 study of recombinant factor VIII Fc fusion protein in severe hemophilia A. Blood 2014;123:317–25.
12. Klukowska A., Sidonio R.F., Young G., Mancuso M.E., Álvarez-Román M.T., Bhatnagar N. et al. Simoctocog alfa (Nuwiq®) in children: early steps in life's journey for people with severe hemophilia A. Ther Adv Hematol 2024;15:20406207241245511.
13. Сырых Е.А., Алыева С.Н., Кучер О.А. Распространенность гемофильных артропатий у детей с гемофилией Воронежской области в зависимости от различных факторов. Молодежный инновационный вестник 2022;11(1):358–62. [Syrykh E.A., Alyeva S.N., Kucher O.A. The prevalence of hemophilic arthropathy in children with hemophilia in the Voronezh Region depending on different factors. Youth Innovation Bulletin 2022;11(1):358–62. (In Russ.)].
14. Wilkins R.A., Stephensen D., Siddle H., Scott M.J., Xiang H., Horn E. et al. Twelve-month prevalence of haemarthrosis and joint disease using the Haemophilia Joint Health score: evaluation of the UK National Haemophilia Database and Haemtrack patient reported data: an observational study. BMJ Open 2022;12(1):e052358. DOI: 10.1136/bmjopen-2021-052358
15. Kraft J., Blanchette V., Babyn P., et al. Magnetic resonance imaging and joint outcomes in boys with severe hemophilia A treated with tailored primary prophylaxis in Canada. J Thromb Haemost 2012;10(12):2494–502. DOI: 10.1111/jth.12025
16. Roosendaal G., TeKoppele J.M., Vianen M.E., van den Berg H.M., Lafeber F.P., Bijlsma J.W. Blood-induced joint damage: a canine in vivo study. Arthritis Rheum 1999;42(5):1033–9.
17. Jansen N.W., Roosendaal G., Wenting M.J., Bijlsma J.W.J., Theobald M., Hazewinkel H.A.W, Lafeber F.P.J.G. Very rapid clearance after a joint bleed in the canine knee cannot prevent adverse effects on cartilage and synovial tissue. Osteoarthritis Cartilage 2009;17(4): 433–40.
18. Muniz R.L., Camelo R.M., Araújo M.S., Barbosa M.M., Afonso Guerra A., de Assis Acurcio F., Alvares-Teodoro J. Efficacy/effectiveness and safety of emicizumab prophylaxis of people with hemophilia A: a systematic review and meta-analysis. Expert Rev Hematol. 2023;16(12):1087–97. DOI: 10.1080/17474086.2023.2293096
19. Callaghan M.U., Negrier C., Paz-Priel I., Chang T., Chebon S., Lehle M. et al. Long-term outcomes with emicizumab prophylaxis for hemophilia A with or without FVIII inhibitors from the HAVEN 1–4 studies. Blood 2021;137(16): 2231–42. DOI: 10.1182/blood.2020009217

20. Young G., Liesner R., Chang T., Sidonio R., Oldenburg J., Jiménez-Yuste V. et al. A multicenter, open-label phase 3 study of emicizumab prophylaxis in children with hemophilia A with inhibitors. Blood 2019;134(24):2127–38. DOI: 10.1182/ blood. 2019001869
21. Жарков П.А., Воронин К.А., Андреева Т.А., Асекретова Т.В., Белкина Ю.Е., Демихов В.Г. и др. Значительное снижение количества кровотечений у детей с ингибиторной формой гемофилии А в реальной клинической практике применения эмицизумаба. Вопросы гематологии/онкологии и иммунопатологии в педиатрии 2022;21(1):66–71. DOI: 10.24287/1726-1708-2022-21-1-66-71 [Zharkov P.A., Voronin K.A., Andreeva T.A., Asekretova T.V., Belkina Yu.E., Demikhov V.G. et al. Bleeding rate reduction in children with hemophilia A and inhibitors treated with emicizumab in the real-world clinical setting. Pediatric Hematology/Oncology and Immunopathology 2022;21(1):66–71. (In Russ.)].
22. Жарков П.А., Воронин К.А., Флоринский Д.Б., Андреева Т.А., Батдыева Д.Б., Горошкова М.Ю. и др. Применение эмицизумаба у детей с гемофилией А без ингибиторов в реальной клинической практике. Вопросы гематологии/онкологии и иммунопатологии в педиатрии 2023;22(4):96–101. DOI: 10.24287/1726-1708-2023-22-4-96-101 [Zharkov P.A., Voronin K.A., Florinskiy D.B., Andreeva T.A., Batdiyeva D.B., Goroshkova M.Yu. et al. The use of emicizumab in children with hemophilia A without inhibitors in the real-world clinical setting. Pediatric Hematology/Oncology and Immunopathology 2023;22(4):96–101. (In Russ.)].
23. Garcia J., Hammer M.R., Zia A. Serious bleeds in pediatric persons with hemophilia A on emicizumab prophylaxis. Res Pract Thromb Haemost 2023;7(8):102238. DOI: 10.1016/j. rpth.2023.102238
24. Sherief L.M., Elagamy O., Darwish A., Soliman N.K., Elgendy M.R., Nazim A., Sobhi A. Emicizumab prophylaxis beyond clinical trials: a multicenter, prospective real-world study of pediatric hemophilia patients with and without inhibitors. Eur J Pediatr 2026;185(5):255. DOI: 10.1007/ s00431-026-06872-z
25. Iorio A., Iserman E., Blanchette V., Dolan G., Escuriola Ettingshausen C., Hermans C. et al. Target plasma factor levels for personalized treatment in haemophilia: a Delphi consensus statement. Haemophilia 2017;23(3):e170–9.
26. Khawaji M., Astermark J., Berntorp E. Lifelong prophylaxis in a large cohort of adult patients with severe haemophilia: a beneficial effect on orthopaedic outcome and quality of life. Eur J Haematol 2012;88: 329–35.
27. Резолюция Совета экспертов, посвященного актуальным вопросам терапии пациентов с гемофилией А фактором свертывания крови VIII с пролонгированным периодом полувыведения (МНН – эфмороктоког альфа). Российский журнал детской гематологии и онкологии 2020;7(3):102–3. [Resolution of the Expert council on current issues in the treatment of patients with hemophilia A with clotting factor VIII with prolonged half-life (INN – Efmoroctocog alfa). Russian Journal of Pediatric Hematology and Oncology 2020;7(3):102–3. (In Russ.)].
28. Андреева Т.А., Петров В.Ю., Константинова В.Н., Лавриченко И.А., Крашенинникова О.А., Залепухина О.Э., Позднякова В.А. Опыт применения эфмороктокога альфа у детей и подростков: клинические наблюдения. Педиатрия. Журнал им. Г.Н. Сперанского 2022;101(5):144–9. [Andreeva T.A., Petrov V.Yu., Konstantinova V.N., Lavrichenko I.A., Krasheninnikova O.A., Zalepuhina O.E., Pozdnyakova V.A. Use of efmoroctocog alfa in children and adolescents: clinical observations. Pediatrics. Journal n. a. G.N. Speransky 2022;101(5):144–9. (In Russ.)].
29. Seth Chhabra E., Liu T., Kulman J., Patarroyo-White S., Yang B., Lu Q. et al. BIVV001, a new class of factor VIII replacement for hemophilia A that is independent of von Willebrand factor in primates and mice. Blood 2020;135: 1484–96.
30. Fuller J.R., Knockenhauer K.E., Leksa N.C., Peters R.T., Batchelor J.D. Molecular determinants of the factor VIII/von Willebrand factor complex revealed by BIVV001 cryo-electron microscopy. Blood 2021;137:2970–80.
31. Lissitchkov T., Willemze A., Jan C., Zilberstein M., Katragadda S. Pharmacokinetics of recombinant factor VIII in adults with severe hemophilia A: fixed-sequence single-dose study of octocog alfa, rurioctocog alfa pegol, and efanesoctocog alfa. Res Pract Thromb Haemost 2023;7:100176.
32. Lissitchkov T., Willemze A., Katragadda S., Rice K., Poloskey S., Benson C. Efanesoctocog alfa for hemophilia A: results from a phase 1 repeat-dose study. Blood Adv 2022;6: 1089–94.
33. Malec L., Peyvandi F., Chan A., Koenigs C., Zulfikar B., Yuan H. et al. Efanesoctocog alfa prophylaxis for previously treated patients <12 years of age with severe hemophilia A (LB 01.1). Res Pract Thromb Haemost 2023;7 (Suppl 2):1.
34. Malec L., Nolan B., Chan A.K.C., Albisetti M., Chou S.-C., Zulfikar B. et.al. Plain language summary of two-year results of weekly efanesoctocog alfa treatment in children with severe haemophilia A: interim analysis of the XTEND-ed phase 3 study. Presented at the WFH Comprehensive Care Summit, April 23–25, 2025, Dubai, U.A.E. PP-045. [Electronic resource] URL: https://sciencelibrary.sobi.com/sites/default/files/documents/Malec_XTEND-ed_kids_PLS_WFHCCS2025_Poster.pdf. (accessed – 19.05.2026).

35. Oldenburg J., Carcao M., Meunier S., Suzuki N., Alvarez Roman M.T., Neill G. et al. Treatment of bleeding episodes with efanesoctocog alfa in adults, adolescents, and children with severe haemophilia A: third interim analysis of the XTEND-ed long-term extension study. Presented at the 19th Annual Congress of the European Association for Haemophilia and Allied Disorders; 3–6 February 2026; Dublin, Ireland. P0069. [Electronic resource] URL: https://sciencelibrary.sobi.com/treatment-bleeding-episodes-efanesoctocog-alfa-adults-adolescents-and-children-severe-haemophilia#a315. (accessed – 19.05.2026).
36. Staber J., Weyand A., Khan U., Dumont J., Mamikonian L., Matino D. Clinical outcomes over 3 years of once-weekly efanesoctocog alfa treatment in adults and adolescents from north america with severe hemophilia A in the phase 3 XTEND-ed long-term extension study. Presented at Hemostasis & Thrombosis Research Society (HTRS). 2025 Scientific Symposium, Coronado, California, March 13–15, 2025. [Electronic resource] URL: https://sciencelibrary.sobi.com/sites/default/files/documents/Staber_XTEND-ed_NA_adults_HTRS2025_Poster.pdf. (accessed – 19.05.2026).
37. Janbain M., Escobar M.A., Carcao M., Wilson A., Dumont J., Ball N. et al. Real-world experience of switching to prophylactic efanesoctocog alfa in patients with moderate and severe hemophilia A: an analysis of the Adelphi Hemophilia Wave III Disease Specific Programme. Blood 2024;144 (Suppl 1):131.
38. Klamroth R., Kragh N., Arnaud A., Guyot P., Wilson A., Wojciechowski P. et al. Efanesoctocog alfa versus standard and extended half-life factor VIII prophylaxis in adolescents and adults with severe hemophilia A. Adv Ther 2024;41:1–19.
39. Álvarez Román M.T., Kragh N., Guyot P., Wilson A., Wojciechowski P., Margas W. et al. Efanesoctocog alfa versus emicizumab in adolescent and adult patients with haemophilia A without inhibitors. Adv Ther 2025;42(1):442–55.
40. Klamroth R., Windyga J., Radulescu V., Collins P.W., Stasyshyn O., Mohd Ibrahim H. et al. Ruri-octocog alfa pegol PK-guided prophylaxis in hemophilia A: results from the phase 3 PROPEL study. Blood 2021;137:1818–27.
41. Oldenburg J., Mahlangu J.N., Kim B., Schmitt C., Callaghan M.U., Young G. et al. Emicizumab prophylaxis in hemophilia A with inhibitors. N Engl J Med 2017;377:809–18.
42. Gringeri A., Lundin B., von Mackensen S., Mantovani L., Mannucci P.M.; ESPRIT Study Group. A randomized clinical trial of prophylaxis in children with hemophilia A (the ESPRIT Study). J Thromb Haemost 2011;9(4):700–10.
43. Andersson N.G., Auerswald G., Barnes C., Carcao M., Dunn A.L., Fijnvandraat K. et al. Intracranial haemorrhage in children and adolescents with severe haemophilia A or B – the impact of prophylactic treatment. Br J Haematol 2017;179:298–307.