DOI: 10.24287/j.917

Особенности молекулярной диагностики и клинические характеристики детей и подростков с саркомой с перестройкой гена *CIC*

К.Ю. Синиченкова, А.В. Панферова, Р.Х. Абасов, Н.В. Гегелия, И.В. Сидоров, А.С. Шарлай, Д.М. Коновалов, Д.В. Литвинов, Г.А. Новичкова, А.Е. Друй

ФГБУ «Национальный медицинский исследовательский центр детской гематологии, онкологии и иммунологии им. Дмитрия Рогачева» Минздрава России, Москва

Введение. Саркома с перестройкой гена *CIC* представляет собой опухоль с наиболее агрессивным течением внутри группы недифференцированных мелкокруглоклеточных сарком (НМККС) костей и мягких тканей, характеризующуюся высокой частотой встречаемости отдаленных метастазов, а также прогрессией во время проведения терапии первой линии. В данной статье подробно описаны клинические, биологические, молекулярно-генетические характеристики и применяемые методы для быстрой и точной молекулярно-генетической диагностики.
Цель – оценить молекулярно-генетические особенности саркомы с перестройкой гена *CIC*, а также исследовать клинические и прогностические характеристики у детей с данной патологией.
Материалы и методы. В данной работе были проведены анализ клинических данных и комплексная молекулярная диагностика у 20 пациентов с направительными морфологическими диагнозами: НМККС, недифференцированная веретеноклеточная саркома, саркома с перестройкой гена *CIC*. Данное исследование одобрено независимым этическим комитетом и утверждено решением ученого совета ФГБУ «НМИЦ ДГОИ им. Дмитрия Рогачева» Минздрава России.
Результаты. При помощи молекулярной диагностики у 14 из 20 пациентов был установлен диагноз саркомы с перестройкой гена *CIC*, у 12 из 14 пациентов при помощи секвенирования РНК был выявлен прямой молекулярно-генетический маркер, у 2 из 14 пациентов диагноз подтвержден при помощи цифрового баркодирования NanoString. Анализ показателей выживаемости был возможен у 12 из 14 пациентов, показатели 3-летней общей выживаемости составили 34,4 ± 16,0%, безрецидивной выживаемости – 23,8 ± 14,6%.
Заключение. Для диагностики саркомы с перестройкой гена *CIC* облигатным является проведение комплексной молекулярной диагностики, без которой невозможна постановка корректного диагноза. Саркома с перестройкой гена *CIC* является опухолью с наиболее агрессивным клиническим течением среди НМККС, характеризующейся ранней прогрессией заболевания и требующей более интенсивного подхода к терапии.
Ключевые слова: *саркома с перестройкой гена CIC, недифференцированные мелкокруглоклеточные саркомы, «юингоподобные» саркомы, недифференцированные саркомы, экспрессионный профиль, ультраредкие саркомы*

Синиченкова К.Ю. и соавт. Вопросы гематологии/онкологии и иммунопатологии в педиатрии 2025; 24 (3): 87–95. DOI: 10.24287/j.917

© 2025 ФГБУ «НМИЦ ДГОИ им. Дмитрия Рогачева» Минздрава России

Поступила 29.11.2024
Принята к печати 15.09.2025

EDN: HZBJJK

Контактная информация:
Синиченкова Ксения Юрьевна, врач-детский онколог отделения онкологии/гематологии старшего возраста и нейроонкологии ФГБУ «НМИЦ ДГОИ им. Дмитрия Рогачева» Минздрава России
Адрес: 117997, Москва, ул. Саморы Машела, 1
E-mail: ksinichenkova@gmail.com

Aspects of molecular diagnostics and clinical characteristics of children and adolescents with *CIC*-rearranged sarcoma

K.Yu. Sinichenkova, A.V. Panferova, R.Kh. Abasov, N.V. Gegeliya, I.V. Sidorov, A.S. Sharlay, D.M. Konovalov, D.V. Litvinov, G.A. Novichkova, A.E. Druy

The Dmitry Rogachev National Medical Research Center of Pediatric Hematology, Oncology and Immunology of Ministry of Healthcare of the Russian Federation, Moscow

Introduction. *CIC*-rearranged sarcoma is the most aggressive tumor of all undifferentiated small round cell sarcomas (USRCSs) of bone and soft tissue, characterized by a high incidence of distant metastases and disease progression during first-line treatment. In this article, we describe clinical, biological and molecular characteristics and tools for quick and precise molecular diagnosis.
Aim – to evaluate the molecular features of sarcoma with *CIC* gene rearrangement and to investigate the clinical and prognostic characteristics in children with *CIC*-rearranged sarcoma.
Materials and methods. We analyzed the clinical and molecular characteristics of 20 patients with the following initial morphological diagnoses: USRCS, undifferentiated spindle cell sarcoma, *CIC*-rearranged sarcoma. The study was approved by the Independent Ethics Committee and the Scientific Council of the Dmitry Rogachev National Medical Research Center of Pediatric Hematology, Oncology and Immunology of Ministry of Healthcare of the Russian Federation.
Results. Fourteen out of 20 patients were diagnosed with *CIC*-rearranged sarcoma using molecular diagnostic assays. In 12 out of these 14 patients direct molecular markers were identified using RNA sequencing, in 2 patients the diagnosis was confirmed using NanoString's molecular barcoding technology. Survival analysis was performed for 12 out of 14 patients; the 3-year overall and disease-free survival rates were 34.4 ± 16.0% and 23.8 ± 14.6%, respectively.
Conclusion. Patients suspected of *CIC*-rearranged sarcoma always require comprehensive molecular diagnostic testing to avoid misdiagnosis. *CIC*-rearranged sarcoma has the most aggressive clinical course of all USRCSs, is characterized by early disease progression and requires a more intensive treatment approach.
Keywords: *sarcoma with CIC gene rearrangement, undifferentiated small round cell sarcomas, "Ewing-like" sarcomas, undifferentiated sarcomas, expression gene profile, ultra-rare sarcomas*

Sinichenkova K.Yu. et al. Pediatric Hematology/Oncology and Immunopathology 2025; 24 (3): 87–95. DOI: 10.24287/j.917

© 2025 by «D. Rogachev NMRCPHOI»

Received 29.11.2024
Accepted 15.09.2025

Correspondence:
Ksenia Yu. Sinichenkova, a pediatric oncologist at the Department of Adolescent Hematology/Oncology and Neuro-oncology of the Dmitry Rogachev National Medical Research Center of Pediatric Hematology, Oncology and Immunology of Ministry of Healthcare of the Russian Federation
Address: 1 Samory Mashela St., Moscow 117997, Russia
E-mail: ksinichenkova@gmail.com

Саркома с перестройкой гена *CIC* представляет собой ультраредкую форму недифференцированной опухоли, ранее относящейся к группе так называемых юингоподобных сарком в связи со своей морфологической схожестью с саркомой Юинга (СЮ). Однако по мере изучения молекулярного профиля и наблюдения за клиническим течением заболевания, которые разительно отличаются от СЮ, появилась необходимость выделить саркому с перестройкой гена *CIC* в отдельную нозологическую единицу. В 5-й редакции классификации опухолей костей и мягких тканей Всемирной организации здравоохранения (2020) впервые появился раздел недифференцированных мелкокруглоклеточных сарком костей и мягких тканей (НМККС), включающий в себя 4 нозологические группы: СЮ, круглоклеточную саркому с перестройкой гена *EWSR1* с геном-партнером, не относящимся к семейству E26-транскрипционных факторов (*EWSR1*-non-ETS), саркому с перестройкой гена *CIC* и саркому с аберрацией гена *BCOR* [1].

«Золотым стандартом» для установления окончательного диагноза у пациентов с НМККС является обязательное проведение молекулярно-генетического исследования с обнаружением патогномоничных аберраций [2]. Окончательная верификация диагноза остается сложной задачей в связи с необходимостью пересмотра гистопрепаратов в референс-центрах, а также проведения молекулярно-генетического исследования с использованием высокопроизводительных технологий анализа нуклеиновых кислот.

При этом молекулярная диагностика сарком с перестройкой *CIC* зачастую затруднительна, что связано с вариабельностью точки разрыва в гене *CIC* и особенностями наиболее частого гена-партнера – *DUX4*, имеющего значительное количество нетранслируемых гомологов (псевдогенов), картированных в субтеломерных областях 4q и 10q, но способных к образованию онкогенных химерных конструкций с геном *CIC* [3–5].

Известно, что саркома с перестройкой гена *CIC* является крайне агрессивной опухолью, характеризующейся частым метастазированием на момент инициальной диагностики, быстрым развитием химиорезистентности и, как следствие, неблагоприятным прогнозом в сравнении с СЮ. Согласно литературным данным, общая 3-летняя выживаемость не превышает 39%, при СЮ данный показатель составляет 77% [6, 7]. Ввиду редкости заболевания отдельных протоколов терапии для лечения пациентов с саркомой с перестройкой гена *CIC* не разработано, несмотря на неудовлетворительные показатели выживаемости при использовании юинг-ориентированного протокола терапии или протокола лечения для мягкотканных сарком.

В данной работе освещены ключевые проблемы молекулярной диагностики, а также приведены клинические особенности заболевания и оценка выживаемости на основании собственного исследования.

Цель исследования – оценить молекулярно-генетические особенности саркомы с перестройкой гена *CIC*, а также исследовать клинические и прогностические характеристики у детей и подростков с данной патологией.

МАТЕРИАЛЫ И МЕТОДЫ ИССЛЕДОВАНИЯ

Дизайн исследования

В данное ретроспективное исследование вошли 20 пациентов с направительными морфологическими диагнозами НМККС (n = 4), недифференцированная веретеноклеточная саркома (n = 1), саркома с перестройкой гена *CIC* (n = 15) в период с 2017 по 2024 г., которым на этапе морфологической диагностики были исключены СЮ и саркома с аберрацией гена *BCOR*. Медиана возраста пациентов составила 164 месяца (разброс 34–100 месяцев), соотношение девочек и мальчиков в когорте составило 1:1,15. Медиана наблюдения – 12,5 мес (разброс 5–49 мес). До этапа проведения молекулярной диагностики 10 (50%) из 20 пациентов с подозрением на саркому с перестройкой *CIC* проводилось исследование методом флуоресцентной *in situ* гибридизации (fluorescent *in situ* hybridization, FISH) с использованием CytoTest CIC Break Apart системы (CytoTest Inc., США) для выявления соответствующей аберрации.

Критерии соответствия

Критерии включения: возраст пациента младше 18 лет на момент постановки диагноза, входящий морфологический диагноз НМККС, саркома с перестройкой гена *CIC*, недифференцированная саркома, доступность клинических данных, гистопрепаратов для проведения молекулярно-генетчиеского исследования.

Критерии невключения: возраст пациента старше 18 лет, морфологически или молекулярно-генетически верифицированная СЮ, низкое качество выделенной РНК.

Условия и продолжительность исследования

Исследование выполнено на базе НМИЦ ДГОИ им. Дмитрия Рогачева. Период включения пациентов в данное исследование – 2017–2024 гг.

Этическая экспертиза

Исследование носило ретроспективный характер и было одобрено независимым этическим комитетом (№5э/8-24 от 25.06.2023) и утверждено решением

ученого совета ФГБУ «НМИЦ ДГОИ им. Дмитрия Рогачева» Минздрава России.

Методология исследования

На первом этапе молекулярной диагностики выделенная РНК подвергалась контролю качества с помощью капиллярного электрофореза с определением показателя DV_{200}. Далее использовался следующий алгоритм молекулярно-генетической диагностики: все образцы проходили исследование методами полимеразной цепной реакции (ПЦР) с обратной транскрипцией в целях определения экспрессии химерных транскриптов *EWSR1::FLI1*, *EWSR1::ERG* с применением наборов *BCOR::CCNB3*, *BCOR::MAML3* и внутренней тандемной дупликации в 15-м экзоне *BCOR* с применением набора «ПЦР-комплект» (Синтол, Россия) для однозначного исключения СЮ и саркомы с аберрацией гена *BCOR*. Отрицательные образцы подлежали таргетному секвенированию РНК в формате полного транскриптома с использованием панелей TruSight RNA fusion (Illumina, США) и OncoFu Elite (Nanodigmbio, Китай) или полнотранскриптомному секвенированию с помощью VAHTS Universal V8 RNA-seq Library Prep Kit for Illumina (Vazyme, Китай). Также образцы ткани опухоли были исследованы методом цифрового баркодирования NanoString для оценки профиля экспрессии генов, характерного для саркомы с перестройкой гена *CIC* (гиперэкспрессия генов *WT1, SHC4, ETV1, ETV4, MYC, FGF1*).

Анализ клинических данных проводился у 14 пациентов, а результаты выживаемости проанализированы у 12 пациентов с молекулярно-подтвержденным диагнозом саркомы с перестройкой гена *CIC*. Пациентам проводилась терапия согласно протоколам CWS-2009 (n = 7) и Euro Ewing 2012 (n = 5). Терапия по протоколу Euro Ewing 2012 включает в себя альтернирующий режим неоадъювантной химиотерапии по схеме VDC/IE (9 курсов) и адъювантную химиотерапию по схеме VC/IE. Схема лечения мягкотканных сарком по протоколу CWS-2009 включает 4 курса химиотерапии в неоадъювантном режиме и 5 курсов после локального контроля по схеме I3 VA/CEV/I3 VE (V – винкристин, I – ифосфамид, D – доксорубицин, E – этопозид, A – актиномицин, C – циклофосфамид).

Статистический анализ

Анализ данных высокопроизводительного секвенирования включал очистку входных данных в формате fastq, картирование последовательностей на референсную последовательность генома человека (GRCh38), маркировку оптических и ПЦР-дубликатов, поиск и аннотацию генетических вариантов. Поиск химерных транскриптов на основании данных секвенирования РНК осуществлялся с помощью программы Arriba. Аннотация выявленных генетических вариантов проводилась с использованием канонического транскрипта MANEselect. Интерпретация клинической значимости выявленных соматических генетических вариантов и химерных транскриптов осуществлялась на основании рекомендаций AMP/ASCO/CAP. Обработка данных экспрессионного анализа с проведением неконтролируемой иерархической кластеризации образцов, построением тепловых карт, графиков-вулканов и расчет дифференциальной экспрессии генов осуществлялись при помощи программы nSolver Analysis Software 4.0 (США). Первичная обработка данных проводилась в программе Excel Microsoft Office 2020. При статистическом анализе общей (ОВ) и бессобытийной выживаемости использовался пакет R. Сравнение кумулятивной выживаемости в различных группах осуществлялось с использованием log-rank-критерия. Статистически значимыми считались различия при $p < 0,05$ (двусторонний тест).

РЕЗУЛЬТАТЫ ИССЛЕДОВАНИЯ

В 15 случаях морфологический диагноз был верифицирован как саркома с перестройкой гена *CIC*. У 4 пациентов диагноз был сформулирован как НМККС, у 1 – как недифференцированная веретеноклеточная саркома.

В результате проведения цитогенетического исследования методом FISH перестройка гена *CIC* была обнаружена у 8 из 10 обследованных пациентов.

Молекулярно-генетическое исследование было выполнено 20 пациентам, один из вариантов метода секвенирования РНК позволил обнаружить перестройку гена *CIC* у 12 пациентов (*CIC::DUX*, n = 5; *CIC::DUX4Lx*, n = 6; *CIC::NUTM2B*, n = 1), в 2 случаях – *EWSR1::FLI1*, в индивидуальных случаях – *HEY1::NCOA2* и *CRTC1::SS18*. В 2 случаях у пациентов с саркомой с перестройкой гена *CIC* химерные транскрипты обнаружены не были. В 5 случаях на основании выявления специфических генетических маркеров диагноз был модифицирован в пользу СЮ (n = 2), недифференцированной саркомы (n = 2) и мезенхимальной хондросаркомы (n = 1) (*рисунок 1*).

Обнаружение крайне редкой перестройки *CRTC1::SS18* [8, 9], а также отсутствие выявленных диагностических маркеров не позволили отнести опухоли к одному из известных видов НМККС. В 2 случаях, в которых не удалось обнаружить диагностически значимого маркера, был выявлен специфический профиль экспрессии генов, характерный для сарком с перестройкой гена *CIC*, что было исполь-

Рисунок 1
Иллюстрация смены или уточнения морфологического диагноза в результате молекулярной диагностики
Слева отображен диагноз, установленный на основании патоморфологического, иммуногистохимического или FISH-исследования с указанием количества образцов. Справа – окончательные нозологические единицы с указанием числа случаев. Среди 4 образцов с первоначальным диагнозом НМККС диагноз уточнен до СЮ (*n* = 1), саркомы с перестройкой гена *CIC* (*n* = 3). Инициальный диагноз саркома с перестройкой гена *CIC* (*n* = 15) в результате молекулярной диагностики подтвержден в 10 случаях, изменен до СЮ – в 1, недифференцированной саркомы – в 2, НМККС с транслокацией *SRTC1::SS18* – в 1, мезенхимальной хондросаркомы – в 1. Диагноз недифференцированной веретеноклеточной саркомы был изменен до саркомы с перестройкой гена *CIC* в 1 случае

Figure 1
An illustration of a change or refinement of the morphological diagnosis as a result of molecular testing
The diagnoses based on morphological examination, immunohistochemistry or fluorescent *in situ* hybridization (with the number of samples) are shown on the left. The final diagnoses with the number of cases are given on the right. Among 4 samples with an initial diagnosis of undifferentiated small round cell sarcoma (USRCS), the diagnosis was refined to Ewing sarcoma (ES) (*n* = 1) and to *CIC*-rearranged sarcoma (*n* = 3). As a result of molecular diagnostic testing, an initial diagnosis of *CIC*-rearranged sarcoma (*n* = 15) was confirmed in 10 cases (*n* = 10) and changed to ES (*n* = 1), undifferentiated sarcoma (*n* = 2), USRCS with *SRTC1::SS18* translocation (*n* = 1), and mesenchymal chondrosarcoma (*n* = 1). A diagnosis of undifferentiated spindle cell sarcoma was changed to *CIC*-rearranged sarcoma in 1 case



зовано как суррогатный маркер для классификации данных опухолей.

В результате молекулярно-генетического тестирования у 10 (67%) из 15 пациентов был подтвержден морфологический диагноз саркомы с перестройкой гена *CIC*, тогда как у 6 (30%) из 20 пациентов первоначальный диагноз был изменен.

Анализ клинических данных проводился у 12 из 14 пациентов с молекулярно-подтвержденным диагнозом саркомы с перестройкой гена *CIC* и доступными данными катамнеза с периодом наблюдения от 7 до 49 мес (*таблица*).

Медиана возраста на момент постановки диагноза составила 14,4 (1,76–16,6) года, гендерное соотношение девочек и мальчиков составило 4:10. Локализованная форма заболевания встречалась в 43% случаев, наиболее частой локализацией отдаленных метастазов были легкие – 8 (57%) пациентов, реже – лимфатические узлы (*n* = 2). Первичный очаг локализовался внутрикостно в 2 (14%) случаях, в остальных (*n* = 12; 86%) – в мягких тканях. Объем первичной биопсии практически во всех случаях имел характер резекции с наличием макроскопической остаточной опухоли или биопсии (R2).

Среди 12 пациентов 7 получали лечение согласно протоколу CWS-2009, 5 – согласно протоколу Euro Ewing 2012. Анализ выживаемости пациентов с саркомой с перестройкой гена *CIC* свидетельствует о крайне агрессивном течении – рецидив заболевания развился у 4 (33%) из 12 доступных для анализа пациентов, а также отмечалась высокая частота прогрессии на терапии – у 3 (25%) из 12 пациентов, что свидетельствует о быстром развитии химиорезистентности опухоли. У 3 из 7 пациентов отмечался локальный рецидив, у 4 – системный рецидив в зоне отдаленных метастазов (легкие, селезенка), также у 1 пациента отмечалось прогрессирование заболевания за счет поражения головного мозга. Все пациенты с рецидивом погибли от дальнейшей прогрессии заболевания. Медиана наблюдения составила 12,5 (5–40) мес, показатели 3-летней ОВ – 34,4 ± 16,0%, безрецидивной выживаемости (БРВ) – 23,8 ± 14,6%, однако стоит отметить, что период наблюдения за некоторыми пациентами в настоящее время составляет менее 1 года (*рисунок 2*).

Все пациенты получали локальную лучевую терапию и оперативное вмешательство исходя из клинической возможности его проведения. Лекарственный патоморфоз в ответ на химиотерапию оценен у 7 пациентов и составлял от I до IV степени согласно классификации Е.Ф. Лушникова [9], однако корреляции с показателями выживаемости выявлено

Таблица
Клинические и молекулярно-генетические характеристики пациентов с саркомой с перестройкой гена *CIC*

Table
Clinical and molecular characteristics of the patients with *CIC*-rearranged sarcoma

№	Пол, Возраст Sex, age	Первичный очаг Primary tumor site	Метастазы Metastatic sites	Характер биопсии Biopsy	Объем первичной опухоли, мл Primary tumor volume, mL	Проведенное лечение Treatment	Патоморфоз, степень Pathologic response, grade	Статус болезни Disease status
1	Мужской, 16 лет Male, 16 years old	Мягкие ткани предплечья Soft tissues of the forearm	Легкие Lungs	R2	85	CWS-2009 + лучевая терапия CWS-2009 + radiation therapy	II	Жив (37 мес) Alive (37 months)
2	Женский, 14 лет Female, 14 years old	Мягкие ткани бедра Soft tissues of the thigh	Легкие, лимфатические узлы Lungs, lymph nodes	R2	1076	CWS-2009 + лучевая терапия CWS-2009 + radiation therapy	IV	Жив (38 мес) Alive (38 months)
3	Мужской, 15 лет Male, 15 years old	Позвоночник Spine	–	R2	32	EE-2012 + лучевая терапия EE-2012 + radiation therapy	–	Умер (17 мес) Died (17 months)
4	Мужской, 3 года Male, 3 years old	Почка Kidney	–	R3 (разрыв капсулы опухоли) R3 (rupture of the tumor capsule)	?	CWS-2009 + лучевая терапия CWS-2009 + radiation therapy	–	Умер (28 мес) Died (28 months)
5	Мужской, 16 лет Male, 16 years old	Мягкие ткани бедра Soft tissues of the thigh	Легкие Lungs	R1	216	EE-2012	–	Жив (7 мес) Alive (7 months)
6	Мужской, 16 лет Male, 16 years old	Мышцы поясницы Lumbar muscles	Легкие Lungs	R2	1288	CWS-2009 + лучевая терапия CWS-2009 + radiation therapy	III	Умер (5 мес) Died (5 months)
7	Мужской, 16 лет Male, 16 years old	Мягкие ткани бедра Soft tissues of the thigh	Легкие Lungs	R2	333	EE-2012 + операция EE-2012 + surgery	II	Умер (8 мес) Died (8 months)
8	Женский, 11 лет Female, 11 years old	Мягкие ткани ягодицы Soft tissues of the buttock	–	R1	43	EE-2012 + лучевая терапия EE-2012 + radiation therapy	–	Жив (6 мес) Alive (6 months)
9	Мужской, 14 лет Male, 14 years old	Мягкие ткани предплечья Soft tissues of the forearm	–	R0	101	EE-2012 + лучевая терапия EE-2012 + radiation therapy	–	Жив (7 мес) Alive (7 months)
10	Мужской, 8 лет Male, 8 years old	Мягкие ткани шеи Soft tissues of the neck	Легкие Lungs	R2	14	CWS-2009 + лучевая терапия + операция CWS-2009 + radiation therapy + surgery	III	Умер (49 мес) Died (49 months)
11	Мужской, 15 лет Male, 15 years old	Бедренная кость Femur	Легкие, лимфатические узлы Lungs, lymph nodes	R2	105	CWS-2009 + операция CWS-2009 + surgery	–	Умер (15 мес) Died (15 months)
12	Мужской, 6 лет Male, 6 years old	Мышцы таза Pelvic muscles	–	R3 (разрыв капсулы опухоли) R3 (rupture of the tumor capsule)	245	CWS-2009 + лучевая терапия CWS-2009 + radiation therapy	–	Умер (11 мес) Died (11 months)
13	Мужской, 10 лет Male, 10 years old	Мошонка Scrotum	–	–	–	–	Потерян из-под наблюдения lost to follow-up	–
14	Женский, 13 лет Female, 13 years old	Мышцы таза Pelvic muscles	Легкие Lungs	–	–	–	Потерян из-под наблюдения lost to follow-up	–

не было, что видно на примере клинического случая №1, где, несмотря на IV степень лекарственного патоморфоза, отмечалась системная прогрессия во время проведения лечения первой линии. Мы также не наблюдали влияния объема первичной опухоли на показатели выживаемости (случай №2), однако данная выборка не является репрезентативной для однозначного вывода.

Рисунок 2
ОВ и БРВ пациентов с саркомой с перестройкой гена *CIC*
Показатели 3-летней ОВ – 34,4 ± 16,0%, БРВ – 23,8 ± 14,6%

Figure 2
Overall survival (OS) and disease-free survival (DFS) of the patients with *CIC*-rearranged sarcoma
The 3-year OS rate was 34.4 ± 16.0% and the DFS rate was 23.8 ± 14.6%

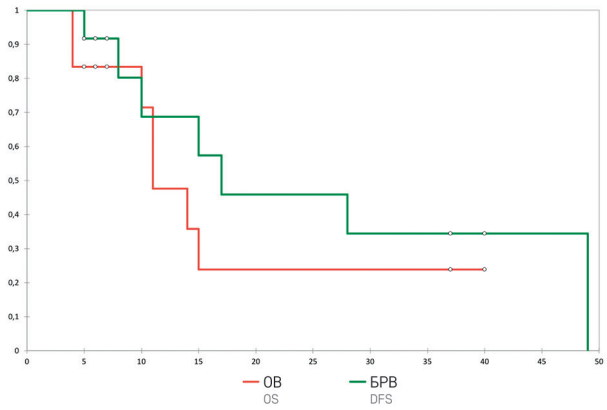

ОБСУЖДЕНИЕ РЕЗУЛЬТАТОВ ИССЛЕДОВАНИЯ

На настоящий момент гистологические и иммуногистохимические характеристики саркомы с перестройкой гена *CIC* хорошо известны, однако они высоковариабельны (*рисунок 3*).

Микроскопически неопластическая ткань имеет высокую митотическую активность и большое количество некрозов. В трети случаев опухоль имеет нодулярное строение с фиброзными септами, возможны формирование ретикулярных и псевдоацинарных структур, миксоидные изменения стромы. Опухоль состоит из мелких и средних клеток от округлой до веретеновидной формы с различным соотношением плазмацитоидной, эпителиоидной или рабдоидной морфологии. Ядерный хроматин клеток может быть мелкодисперсным, гиперхромным или везикулярным [6, 10]. При проведении иммуногистохимического исследования в большинстве случаев отмечается экспрессия CD99, в 90% случаев опухоль экспрессирует WT1, ETV4 [11]. В некоторых случаях можно встретить экспрессию миогенных маркеров, Calretinin, ERG, редко – кератинов, Desmin и S100 [3, 12, 13], экспрессия NKX2.2 нехарактерна, что является отличительным признаком от СЮ [14].

Рисунок 3
Морфологическая картина саркомы с перестройкой гена *CIC* (собственный архив)
А – опухоль солидного строения, состоит из крупных эпителиоидных клеток со скудной цитоплазмой и крупными овоидными ядрами с одним или несколькими ядрышками, окраска гематоксилином и эозином; Б – ядреная экспрессия DUX4; В – характерная геторогенная очаговая экспрессия CD99

Figure 3
A morphological pattern of *CIC*-rearranged sarcoma (own archive)
A – a solid tumor consisting of large epithelioid cells with scanty cytoplasm and large ovoid nuclei with one or several nucleoli, hematoxylin and eosin staining; Б – nuclear expression of DUX4; B – characteristic heterogeneous, focal expression of CD99

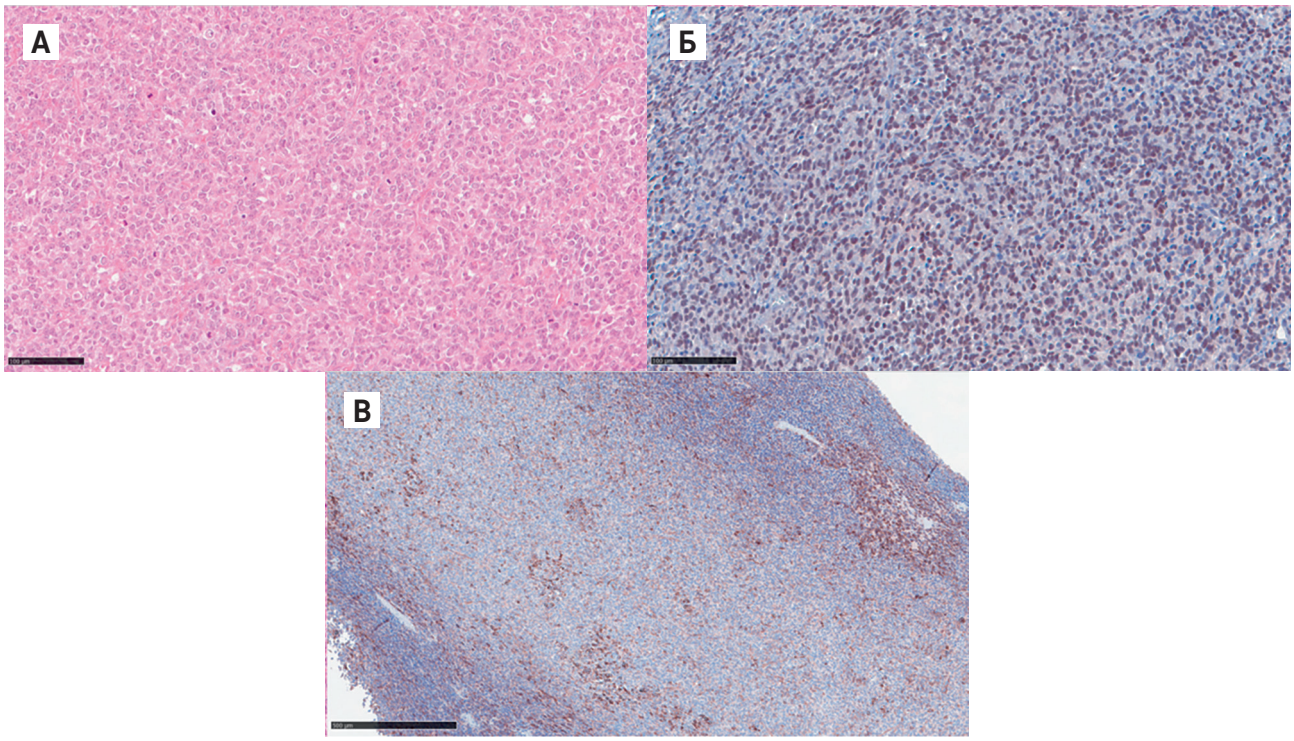

Однако для установления окончательного диагноза необходим результат молекулярно-генетического тестирования с обнаружением химерных транскриптов с участием гена *CIC*. К сожалению, рутинный и доступный метод FISH может иметь как ложноположительные, как в нашем исследовании, так и ложноотрицательные результаты [3], что не позволяет окончательно опираться на результаты этой методики. В настоящее время нет четко сформулированного алгоритма диагностики, учитывающего особенности саркомы с перестройкой гена *CIC* и других НМККС, на данный момент применяется мультимодальный подход, сочетающий методы иммуногистохимии и молекулярной биологии, включая FISH, ПЦР с обратной транскрипцией и секвенирование РНК [2]. Образцы опухолей, отрицательные по специфическим для других НМККС химерным генам, исследуют на наличие химерных транскриптов с участием гена *CIC* методом секвенирования РНК, однако из-за структурных особенностей транскриптов данный подход не всегда приводит к результату [15, 16].

Высокая вариабельность точки разрыва в гене *CIC*, которая чаще всего случается в экзоне 20 (однако описаны и другие точки разрыва – в экзонах 12, 15, 16, 18 или 19), затрудняет обнаружение химерного транскрипта методом ПЦР с обратной транскрипцией. Самый часто встречающийся ген-партнер – *DUX4*, расположен в массиве макросателлитных повторов D4Z4 в субтеломерной области хромосомы 4q35, дублирован субтеломерно в 10q26, где представлено множество гомологов *DUX4Lx*. В результате в некоторых случаях ген *CIC* оказывается перестроен с нетранслируемыми участками, в связи с чем химерный транскрипт не определяется при проведении секвенирования РНК [15]. В литературе также описаны наиболее редкие гены-партнеры *CIC*, такие как *FOXO4* [5], NUTM1 [17], нами был выявлен лишь 1 случай опухоли с химерным транскриптом *CIC::NUTM2B*. Согласно литературным данным, саркомы с перестройкой гена *CIC* с исключительно редкими генами-партнерами демонстрируют неблагоприятное клиническое поведение по сравнению с классической саркомой с перестройкой гена *CIC*, а также профиль экспрессии генов, занимающий промежуточное положение между саркомой с перестройкой гена *CIC* и NUT-карциномой [17].

Для применения технологий высокопроизводительного секвенирования существуют ограничения, связанные с качеством материала, в особенности если образец представляет собой костную ткань, прошедшую этап декальцинирования на этапе подготовки гистопрепаратов. В случае, когда концентрация выделенной из опухолевой ткани РНК является недостаточной для проведения секвенирования РНК, или оно оказалось безрезультативным, вспомогательным может стать метод, позволяющий ориентироваться на выявление суррогатных маркеров. Такими методами могут стать анализ дифференциальной экспрессии генов или профиля метилирования ДНК [18]. Оценка экспрессии генов с помощью цифрового баркодирования NanoString, выполненная в нашем исследовании, позволила у 2 пациентов без выявленного прямого маркера определить принадлежность к группе сарком с перестройкой гена *CIC*.

Согласно крупному исследованию, опубликованному E. Palmerini и соавт. [7], проведенному с участием 7494 пациентов с саркомами костей и мягких тканей, в 10,5% случаев наблюдаются смена или уточнение морфологического диагноза в результате молекулярной диагностики. Как демонстрирует наше исследование, в большинстве случаев морфологический диагноз саркомы с перестройкой гена *CIC* оказывался неизменным (60% случаев), однако молекулярно-генетическое тестирование у пациентов с другими НМККС в 20% случаев привело к смене морфологического диагноза.

Саркома с перестройкой гена *CIC* является ультраредкой опухолью, в особенности в детской популяции, тогда как чаще заболевание диагностируется у пациентов старше 32 лет [7, 19, 20]. Полученные нами данные на небольшой выборке пациентов младше 18 лет свидетельствуют о крайне агрессивном течении опухоли, проявляющемся в виде частой прогрессии на терапии (25% случаев), высокой частотой первично метастатической болезни (59%) и рецидива заболевания, что сопоставимо с данными литературы [19].

Согласно наиболее крупному исследованию, саркома с перестройкой гена *CIC* редко встречается в детской популяции, что затрудняет оценку влияния тех или иных факторов, влияющих на выживаемость этих пациентов для разработки рекомендаций, направленных на улучшение результатов лечения [7]. Согласно исследованию, 5-летняя ОВ составила 43% [19]. Пациенты с локализованной формой заболевания имели лучшие показатели выживаемости при инициальном удалении образования в случаях, где это было возможно, однако не стоит забывать, что группа пациентов, которым была выполнена радикальная резекция опухоли, является селектированной, что подчеркивают сами авторы исследования, и лучшие показатели прогноза могут быть связаны с меньшим объемом первичной опухоли. В нашем исследовании лишь у 1 пациента проведено радикальное удаление образования в момент первичной диагностики (пациент №9), в связи с чем невозможно сделать вывод о благоприятном прогностическом значении данного фактора, особенно у пациентов с первично метастатической формой заболевания.

«Юингоподобные» саркомы являются критерием включения в протокол Euro Ewing 2012, который подразумевает проведение интенсивного режима химиотерапии с интервалами между альтернирующими курсами VDC/IE и тотальным облучением легких в случае доказанного метастатического поражения [21]. Формально пациенты с саркомой с перестройкой гена *CIC* могут получать лечение согласно протоколу для лечения мягкотканых сарком CWS-2009/2014, попадая под критерий протокола в группу «недифференцированные саркомы», что в настоящее время не совсем корректно. Данный протокол менее интенсивен с точки зрения режима химиотерапии, тотальное облучение легких в нем не применяется. При сравнении эффективности протоколов были получены данные о равной эффективности для локализованной формы заболевания, однако у пациентов с отдаленными метастазами протокол Euro Ewing 2012 имел преимущество за счет улучшения показателей ОВ [22]. Данные литературы подчеркивают необходимость выбора именно юинг-ориентированного протокола лечения для пациентов с саркомой с перестройкой гена *CIC*.

Согласно нашему исследованию, рецидив или прогрессия заболевания у пациентов с саркомой с перестройкой гена *CIC* не поддается химиотерапевтическому лечению, однако на более крупных выборках у взрослых показано, что применение режимов на основе гемцитабина, карбоплатина с этопозидом могут приводить к частичному временному ответу. В настоящее время проводится клиническое исследование II фазы (NCT02389244), оценивающее эффективность регорафениба у пациентов с рефрактерным течением сарком мягких тканей, который позволил достичь частичного ответа у пациентов с рецидивом саркомы с перестройкой гена *CIC* [22].

ЗАКЛЮЧЕНИЕ

Несмотря на хорошо изученные морфологические и молекулярные особенности, диагностика саркомы с перестройкой гена *CIC* в настоящее время остается сложной задачей. Выявление прямого молекулярно-генетического маркера химерной конструкции с участием гена *CIC* остается «золотым стандартом» диагностики и является обязательным для дифференциации внутри группы НМККС. Саркома с перестройкой гена *CIC* – опухоль с самым неблагоприятным клиническим течением среди НМККС, характеризующаяся ранней прогрессией заболевания и требующая более интенсивного подхода к терапии. Несмотря на применение юинг-ориентированных химиотерапевтических протоколов лечения, прогноз у пациентов с метастатической формой заболевания остается неутешительным, что делает данную группу пациентов целевой для поиска альтернативных методов лечения.

ИСТОЧНИК ФИНАНСИРОВАНИЯ
Данное исследование не имело финансовой поддержки от сторонних организаций.
FUNDING
No funding was received for this study.

КОНФЛИКТ ИНТЕРЕСОВ
Авторы заявляют об отсутствии конфликта интересов.
CONFLICT OF INTEREST
The authors declare no conflict of interest.

ВКЛАД АВТОРОВ
К.Ю. Синиченкова: концепция и дизайн исследования, написание текста;
А.В. Панферова, А.Е. Друй, Д.В. Литвинов, Г.А. Новичкова: концепция и дизайн исследования;
Р.Х. Абасов, И.В. Сидоров, Н.В. Гегелия, А.С. Шарлай, Д.М. Коновалов: сбор и обработка материала.
AUTHOR CONTRIBUTIONS
K.Yu. Sinichenkova: research conception and design, manuscript writing;
A.V. Panferova, A.E. Druy, D.V. Litvinov, G.A. Novichkova: research conception and design;
R.Kh. Abasov, I.V. Sidorov, N.V. Gegeliya, A.S. Sharlay, D.M. Konovalov: material collection and processing.

ORCID
Sinichenkova K.Yu.: https://orcid.org/0000-0002-1661-4205
Panferova A.V.: https://orcid.org/0000-0002-8580-3499
Abasov R.Kh.: https://orcid.org/0000-0001-9179-8430
Gegeliya N.V.: https://orcid.org/0000-0001-6208-6557
Sidorov I.V.: https://orcid.org/0000-0001-8578-6572
Sharlay A.S.: https://orcid.org/0000-0001-5354-7067
Konovalov D.M.: https://orcid.org/0000-0001-7732-8184
Litvinov D.V.: https://orcid.org/0000-0002-7461-0050
Novichkova G.A.: https://orcid.org/0000-0002-8826-1111
Druy A.E.: https://orcid.org/0000-0003-1308-8622

Литература / References

1. Kallen M.E., Hornick J.L. The 2020 WHO classification: What's new in soft tissue tumor pathology? Am J Surg Pathol 2021; 45 (1): 1–23.
2. Rottmann D., Abdulfatah E., Pantanowitz L. Molecular testing of soft tissue tumors. Diagn Cytopathol 2023; 51 (1): 12–25. DOI: 10.1002/dc.25013
3. Yoshida A., Goto K., Kodaira M., Kobayashi E., Kawamoto H., Mori T., et al. *CIC*-rearranged sarcomas: A study of 20 cases and comparisons with Ewing sarcomas. Am J Surg Pathol 2016; 40 (3): 313–23. DOI: 10.1097/PAS.0000000000000570
4. Connolly E.A., Bhadri V.A., Wake J., Ingley K.M., Lewin J., Bae S. et al. Systemic treatments and outcomes in *CIC*-rearranged sarcoma: A national multi-centre clinicopathological series and literature review. Cancer Med 2022; 11 (8): 1805–16. doi:10.1002/cam4.4580
5. Sugita S., Arai Y., Tonooka A., Hama N., Totoki Y., Fujii T. et al. A novel *CIC-FOXO4* gene fusion in undifferentiated small round cell sarcoma: a genetically distinct variant of Ewing-like sarcoma. Am J Surg Pathol 2014; 38 (11): 1571–6. DOI: 10.1097/PAS.0000000000000286
6. Antonescu C.R., Owosho A.A., Zhang L., Chen S., Deniz K., Huryn J.M. et al. Sarcomas with *CIC*-rearrangements are a distinct pathologic entity with aggressive outcome. Am J Surg Pathol 2017; 41 (7): 941–9. DOI: 10.1097/PAS.0000000000000846
7. Palmerini E., Gambarotti M., Italiano A., Nathenson M.J., Ratan R., Dileo P. et al. A global collaboRAtive study of *CIC*-rearranged, *BCOR::CCNB3*-rearranged and other ultra-rare unclassified undifferentiated small round cell sarcomas (GRACefUl). Eur J Cancer 2023; 183: 11–23. DOI: 10.1016/j.ejca.2023.01.003
8. Pan R., Wang Z., Wang X., Fang R., Xia Q., Rao Q. *CRTC1-SS18* fusion sarcoma with aberrant anaplastic lymphoma kinase expression. Int J Surg Pathol 2022; 30 (1): 99–105. DOI: 10.1177/10668969211021997
9. Лушников Е.Ф. Лечебный патоморфоз опухолей. В кн.: Патологоанатомическая диагностика опухолей человека. Под ред. Н.А. Краевского, А.В. Смолянникова, Д.С. Саркисова М.: Медицина; 1993. 560 с. [Lushnikov E.F. Pathologic response of tumors to therapy. In the book: Pathologic Diagnosis of Human Tumors. Edited by N.A. Kraevsky, A.V. Smolyannikov, D.S. Sarkisov M.: Medicine; 1993. 560 p. (In Russ.)].
10. Le Loarer F., Pissaloux D., Coindre J.M., Tirode F., Vince D.R. Update on Families of round cell sarcomas other than classical Ewing sarcomas. Surg Pathol Clin 2017; 10 (3): 587–620. DOI: 10.1016/j.path.2017.04.002
11. Sbaraglia M., Righi A., Gambarotti M., Dei Tos A.P. Ewing sarcoma and Ewing-like tumors. Virchows Arch 2020; 476 (1): 109–19. DOI: 10.1007/s00428-019-02720-8
12. Smith S.C., Buehler D., Choi E.Y.K., McHugh J.B., Rubin B.P., Billings S.D. et al. CIC-DUX sarcomas demonstrate frequent *MYC* amplification and *ETS*-family transcription factor expression. Mod Pathol 2015; 28 (1): 57–68. DOI: 10.1038/modpathol.2014.83
13. Specht K., Sung Y.S., Zhang L., Richter G.H.S., Fletcher C.D., Antonescu C.R. Distinct transcriptional signature and immunoprofile of *CIC-DUX4* fusion-positive round cell tumors compared to *EWSR1*-rearranged Ewing sarcomas: further evidence toward distinct pathologic entities. Genes Chromosomes Cancer 2014; 53 (7): 622–33. DOI: 10.1002/gcc.22172
14. Hung Y.P., Fletcher C.D.M., Hornick J.L. Evaluation of NKX2-2 expression in round cell sarcomas and other tumors with *EWSR1* rearrangement: imperfect specificity for Ewing sarcoma. Mod Pathol 2016; 29 (4): 370–80. DOI: 10.1038/modpathol.2016.31
15. Panagopoulos I., Andersen K., Gorunova L., Hognestad H.R., Pedersen T.D., Lobmaier I. et al. Chromosome translocation t(10;19)(q26;q13) in a *CIC*-sarcoma. *In Vivo* 2023; 37 (1): 57–69. DOI: 10.21873/invivo.13054
16. Makise N., Yoshida A. *CIC*-rearranged sarcoma. Surg Pathol Clin 2024; 17 (1): 141–51. DOI: 10.1016/j.path.2023.06.003
17. Le Loarer F., Pissaloux D., Watson S., Godfraind C., Galmiche-Rolland L., Silva K. et al. Clinicopathologic features of *CIC-NUTM1* sarcomas, a new molecular variant of the family of *CIC*-fused sarcomas. Am J Surg Pathol 2019; 43 (2): 268–76. DOI: 10.1097/PAS.0000000000001187
18. Chang K.T.E., Goytain A., Tucker T., Karsan A., Lee C.H., Nielsen T.O. et al. Development and evaluation of a pan-sarcoma fusion gene detection assay using the NanoString nCounter Platform. J Mol Diagn 2018; 20 (1): 63–77. DOI: 10.1016/j.jmoldx.2017.09.007
19. Antonescu C.R., Owosho A.A., Zhang L., Chen S., Deniz K., Huryn J.M. et al. Sarcomas with *CIC*-rearrangements are a distinct pathologic entity with aggressive outcome: A clinicopathologic and molecular study of 115 cases. Am J Surg Pathol 2017;41(7):941–9. doi:10.1097/PAS.0000000000000846
20. Sankar S., Lessnick S.L. Promiscuous partnerships in Ewing's sarcoma. Cancer Genet 2011; 204 (1): 351–65. DOI: 10.1016/j.cancergen.2011.07.008
21. Anderton J., Moroz V., Marec-Bérard P., Gaspar N., Laurence V., Martín-Broto J. et al. International randomised controlled trial for the treatment of newly diagnosed EWING sarcoma family of tumours – EURO EWING 2012 Protocol. Trials 2020; 21 (1): 1–9. DOI: 10.1186/s13063-019-4026-8
22. Brahmi M., Gaspar N., Gantzer J., Toulmonde M., Boudou-Rouquette P., Bompas E. et al. Patterns of care and outcome of *CIC*-rearranged sarcoma patients: A nationwide study of the French sarcoma group. Cancer Med 2022; 12 (7): 7801. DOI: 10.1002/cam4.5539