DOI: 10.24287/1726-1708-2025-24-2-130-139

© 2025 ФГБУ «НМИЦ ДГОИ им. Дмитрия Рогачева» Минздрава России

Поступила 25.12.2024
Принята к печати 18.04.2025

EDN: YVMIDT

**Контактная информация:**
Клюхин Владислав Валерьевич, врач-ординатор ФГБУ «НМИЦ ДГОИ им. Дмитрия Рогачева» Минздрава России
Адрес: 117997, Москва, ул. Саморы Машела, 1
E-mail: nccxbak@mail.ru

# Врожденные дизэритропоэтические анемии

В.В. Клюхин, Н.С. Сметанина

*ФГБУ «Национальный медицинский исследовательский центр детской гематологии, онкологии и иммунологии им. Дмитрия Рогачева» Минздрава России, Москва*

Врожденные дизэритропоэтические анемии (congenital dyserythropoietic anemia, CDA) представляют собой редкую группу наследственных анемий, характеризующихся неэффективным эритропоэзом и выраженными морфологическими аномалиями в эритроидных предшественниках в костном мозге. Существует несколько типов CDA (I–IV), каждый из которых связан со специфическими мутациями в таких генах, как *CDAN1*, *C15orf41*, *SEC23B*, *KIF23* и *KLF1*, что приводит к вариабельным фенотипическим проявлениям. CDA II типа является наиболее распространенным вариантом среди всех CDA и проявляется нормоцитарной анемией различной степени тяжести, желтухой и спленомегалией. Диагностика этих генетически детерминированных состояний основана на молекулярно-генетическом тестировании и морфологической идентификации специфических аномалий в эритроидных предшественниках, при этом каждый тип CDA демонстрирует отличительные особенности, такие как наличие межъядерных хроматиновых мостиков при I типе и эритробластов с 2 ядрами и более при II типе. Современные подходы к лечению играют в основном поддерживающую роль и включают в себя переливание компонентов крови, мониторинг и коррекцию перегрузки железом. Трансплантация гемопоэтических стволовых клеток на сегодняшний день является единственной излечивающей опцией для пациентов с CDA. В целом прогноз у данной категории пациентов благоприятный, однако проблема состоит в гетерогенности клинико-лабораторных проявлений, что нередко затрудняет постановку окончательного диагноза.

**Ключевые слова:** *врожденные дизэритропоэтические анемии, гены, эритроидные предшественники, дизэритропоэз, гемолитическая анемия*

Клюхин В.В. и соавт. Вопросы гематологии/онкологии и иммунопатологии в педиатрии 2025; 24 (2): 130–9. DOI: 10.24287/1726-1708-2025-24-2-130-139

© 2025 by «D. Rogachev NMRCPHOI»

Received 25.12.2024
Accepted 18.04.2025

**Correspondence:**
Vladislav V. Klyukhin, a resident at the Dmitry Rogachev National Medical Research Center of Pediatric Hematology, Oncology and Immunology, Ministry of Healthcare of the Russian Federation
Address: 1 Samory Mashela St., Moscow 117997, Russia
E-mail: nccxbak@mail.ru

## Congenital dyserythropoietic anemias

V.V. Klyukhin, N.S Smetanina

*The Dmitry Rogachev National Medical Research Center of Pediatric Hematology, Oncology and Immunology of Ministry of Healthcare of Russia, Moscow*

Congenital dyserythropoietic anemias (CDAs) is a rare group of inherited anemias characterized by ineffective erythropoiesis and pronounced morphological abnormalities in erythroid precursors in the bone marrow. There are several CDA (I–IV) types, each associated with specific mutations in genes such as *CDAN1*, *C15orf41*, *SEC23B*, *KIF23*, and *KLF1*, leading to variable phenotypic manifestations. CDA type II is the most common variant among all CDAs and presents with normocytic anemia of varying severity, jaundice, and splenomegaly. The diagnosis of these genetically determined conditions is based on molecular genetic testing and morphological identification of specific abnormalities in erythroid precursors, with each type of CDA showing distinctive features, such as the presence of internuclear chromatin bridges in CDA type I and erythroblasts with two or more nuclei in CDA type II. Current treatment approaches play primarily a supportive role and include blood component transfusions, monitoring, and correction of iron overload. Hematopoietic stem cell transplantation is currently the only curative option for patients with CDA. Overall, the prognosis for this category of patients is favorable; however, the challenge lies in the heterogeneity of clinical and laboratory manifestations, which often makes it difficult to establish a definitive diagnosis.

**Key words:** *congenital dyserythropoietic anemias, genes, erythroid precursors, dyserythropoiesis, hemolytic anemia*

Klyukhin V.V., et al. Pediatric Hematology/Oncology and Immunopathology 2025; 24 (2): 130–9. DOI: 10.24287/1726-1708-2025-24-2-130-139

Врожденные дизэритропоэтические анемии (congenital dyserythropoietic anemia, CDA) – группа редких наследственных заболеваний, характеризующихся неэффективным эритропоэзом и наличием определенных морфологических аномалий эритроидных предшественников в костном мозге (КМ) [1]. Дизэритропоэзом называют патологическое соотношение процессов пролиферации и дифференцировки эритроидных клеток, что отражается на их морфологических особенностях (*рисунок 1*). Термин «дизэритропоэз» впервые был использован исследователями J. Crookston и H. Heimpel для случаев, которые позже были определены как CDA I и II типов [2, 3]. Клиническая картина характеризуется развитием нормоцитарной, реже макроцитарной, нормо- или гипорегенераторной анемии различной степени тяжести, спленомегалией и формированием желчнокаменной болезни [1].

В основном диагноз CDA ставится по результатам молекулярно-генетических исследований и при выявлении определенных морфологических аномалий эритроидных предшественников в КМ. Морфологические изменения включают в себя гиперплазию эритроидных клеток, изменение количества ядер в эритробластах (2 ядра и более), наличие межъядерных и/или цитоплазматических мостиков.

Дизэритропоэтические анемии вызваны мутациями нескольких генов: *CDAN1*, *C15orf41*, *SEC23B*, *KIF23* и *KLF1*. Например, CDA I типа вызвана биаллельными мутациями гена *CDAN1* или *C15orf41*, CDA II типа связана с мутациями гена *SEC23B*, а CDA IV типа – с гетерозиготной мутацией в транскрипционном факторе KLF1. Эти мутации приводят к возникновению различных гетерогенных фенотипов, что затрудняет дифференциальный диагноз между другими типами наследственных анемий [4].

CDA охватывают обширную группу монолинейных цитопений, которые можно разделить на 3 основных типа (I–III), а также CDA, связанные с нарушением транскрипционных факторов (IV тип) и синдромальные формы.

CDA I типа характеризуется наличием макроцитарной, гипорегенераторной анемии средней или тяжелой степени тяжести, для этого типа характерны некоторые фенотипические особенности (скелетно-мышечные аномалии, низкий рост) [5]. При исследовании в КМ наблюдается от 2 до 10% эритробластов, которые являются двухъядерными и большинство более ранних предшественников также имеют 2 ядра и более [6]. Из типичных морфологических особенностей обращает на себя внимание наличие тонких межъядерных хроматиновых мостиков между парами ядер эритробластов, эти мостики наблюдаются у 79% пациентов с CDA I типа (*рисунок 2*) [7]. Данный тип имеет аутосомно-рецессивный механизм наследования, причем генетический дефект возникает в обоих аллелях, но в 2 разных локусах и в более чем 90% случаев приходится на мутации генов *CDAN1* и *C15orf41*. Оба белка, кодируемые данными генами, вероятно, играют роль в репарации ДНК и сборке хроматина после репликации ДНК [8, 9].

CDA II типа является наиболее распространенной формой, она проявляется нормоцитарной, нормо- или гиперрегенераторной анемией различной степени тяжести, часто сопровождается развитием желтухи и спленомегалией [4]. КМ при CDA II типа гиперклеточный, с выраженными явлениями гиперплазии эритроидных клеток. Из типичных морфологических признаков наблюдается наличие эритроидных предшественников с 2 ядрами (*рисунок 3*). Если наблюдается >10% двухъядерных эритробластов и >2% клеток с кариорексисом (т. е. фрагментацией ядра с распадом хроматина на неструктурированные гранулы), диагноз CDA II типа практически не вызывает сомнений [6]. Специфической характеристикой мембранных белков является наличие недостаточно гликозилированного белка полосы 3, которая наблюдается у 95% пациентов с CDA II типа [10]. Данный тип наследуется аутосомно-рецессивно, мутации возникают в обоих аллелях гена *SEC23B*. Ген *SEC23B* и кодируемый им белок SEC23A являются основными компонентами комплекса белков оболочки II (COPII), их функция заключается в формировании везикул для транспорта веществ из эндоплазматического ретикулума в комплекс Гольджи [1, 11].

**Рисунок 1**
Морфологическая картина дизэритропоэза в КМ (адаптировано из ASH Image bank, N. Wasekar и соавт.)
На снимке видны многоядерные эритробласты, признаки кариорексиса

**Figure 1**
The morphological pattern of dyserythropoiesis in the bone marrow (BM) (adapted from ASH Image bank N. Wasekar, et al.)
Multinucleated erythroblasts and signs of karyorrhexis can be seen in this image

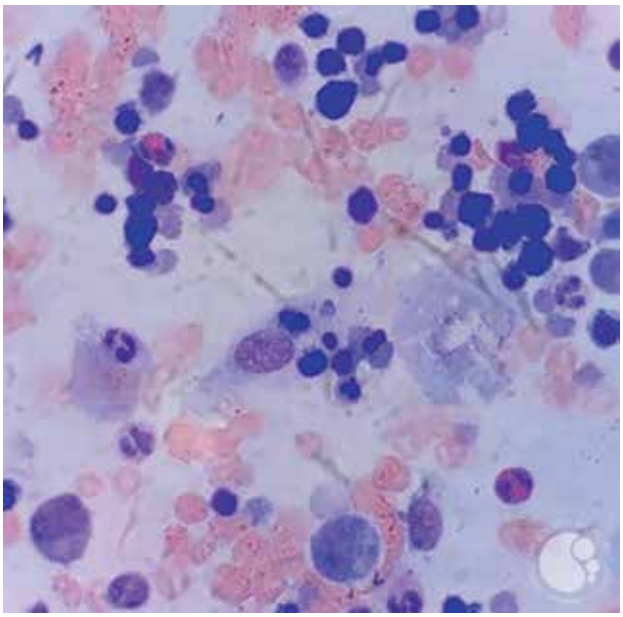

**Рисунок 2**
Картина КМ при CDA I типа (адаптировано из A. Iolascon [4])
Стрелкой указаны типичные межъядерные хроматиновые мостики

**Figure 2**
The BM pattern in CDA type I (adapted from A. Iolascon [4])
The arrow indicates typical internuclear chromatin bridges

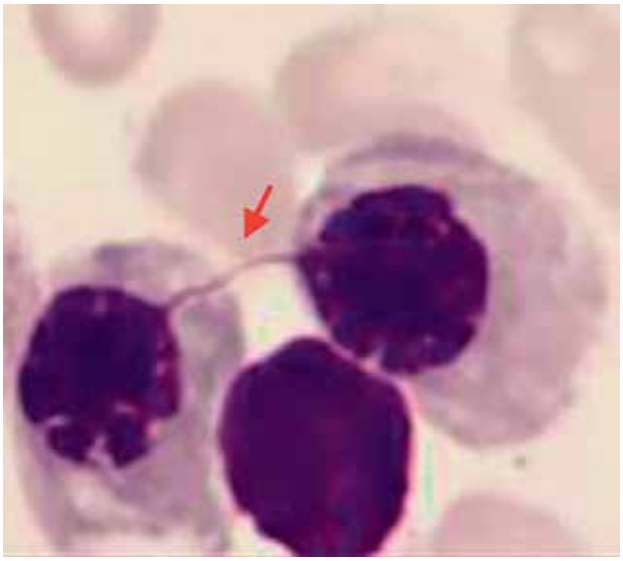

**Рисунок 3**
Морфологическая картина КМ при CDA II типа (адаптировано из ASH Image bank, G. Venkataraman и соавт.)
На снимке можно различить эритробласты, которые несут в себе 2 ядра и более

**Figure 3**
The morphological pattern of BM in CDA type II (adapted from ASH Image bank G. Venkataraman, et al.)
The image allows us to distinguish erythroblasts carrying two or more nuclei

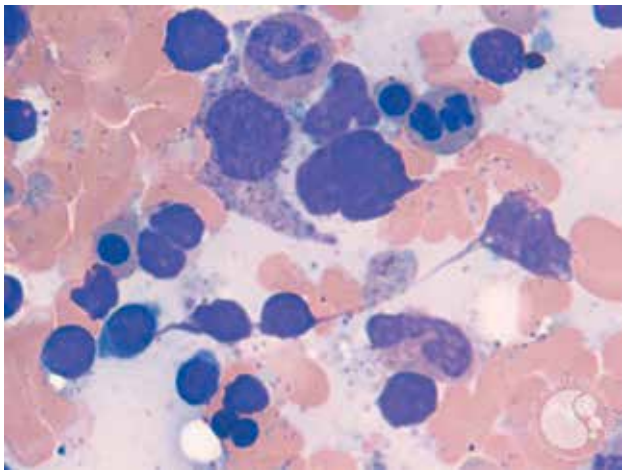

CDA III типа – наиболее редко встречающаяся из 3 классических форм разновидность CDA. Характеризуется аутосомно-доминантным типом наследования, на сегодняшний день описано наибольшее число пациентов из Америки и Швеции [12]. По сходству клинической картины III тип напоминает I и II типы, однако у пациентов с CDA III типа спленомегалия отсутствует. У большинства описанных пациентов из Швеции присутствуют офтальмологические нарушения (снижение остроты зрения, ангиоидные полосы, макулярная дегенерация). Также вызывает интерес тот факт, что у части пациентов в крови наблюдалась моноклональная гаммапатия, которая впоследствии трансформировалась в множественную миелому. В периферической крови в небольшом количестве преобладают макроцитарные формы эритроцитов, количество ретикулоцитов может быть в норме или слегка сниженным. При световой микроскопии КМ выявляется гиперплазия эритроидных клеток с характерными гигантскими многоядерными эритробластами (*рисунок 4*) [13]. При CDA III типа идентифицирована причинная мутация гена *KIF23*, который описан в американской и шведской родословных. Белок, кодируемый этим геном, является членом семейства кинезиноподобных белков, который обеспечивает правильное разделение клеток во время телофазы. Мутация гена *KIF23* приводит к образованию крупных многоядерных эритробластов в КМ у этих пациентов [13].

На сегодняшний день известно о 8 пациентах с CDA IV типа. У них наблюдаются клинико-лабораторные признаки гемолитической анемии. Гемолитическая анемия, как правило, средней, чаще тяжелой степени тяжести по уровню ретикулоцитов, нормо-, реже гиперрегенераторная с повышенным уровнем фетального гемоглобина. В миелограмме наблюдается картина гиперклеточного КМ, верифицируются двухъядерные или многоядерные эритробласты (*рисунок 5*, *таблица*). При электронной микроскопии выявляются незрелые эритроидные предшественники с атипичными цитоплазматическими включе-

**Рисунок 4**
Гигантские многоядерные эритробласты при CDA III типа (адаптировано из A. Iolascon [4])

**Figure 4**
Giant multinucleated erythroblasts in CDA type III (adapted from A. Iolascon [4])

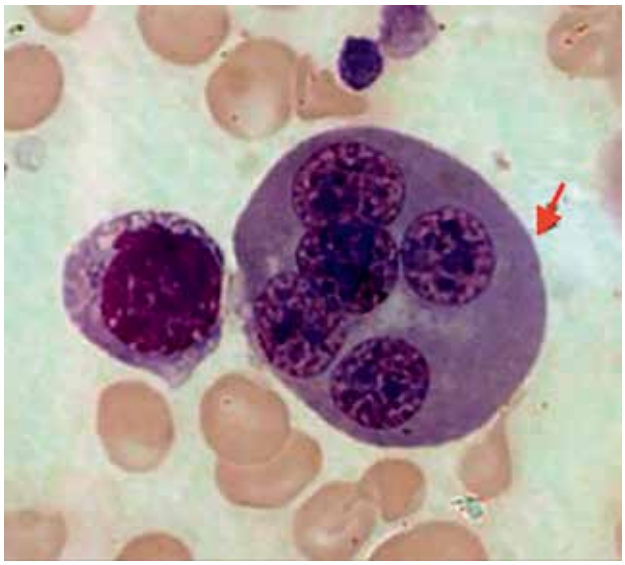

**Рисунок 5**
Многоядерные эритробласты при CDA IV типа (адаптировано из A. Iolascon [4])

**Figure 5**
Multinucleated erythroblasts in CDA type IV (adapted from A. Iolascon [4])

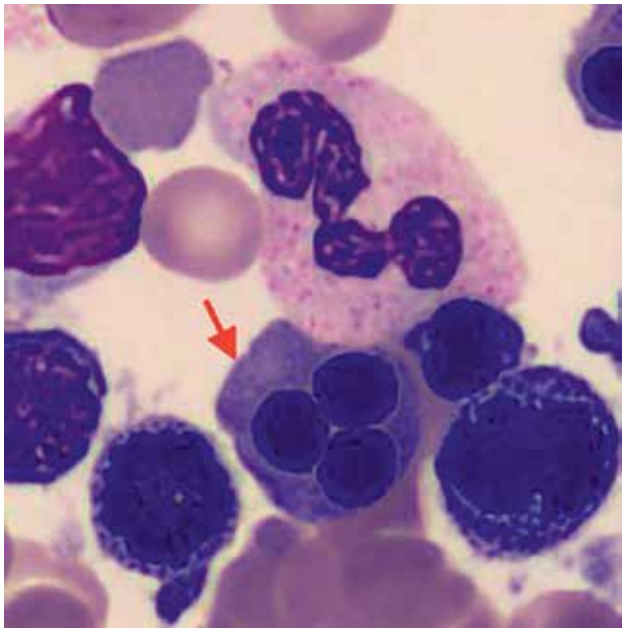

ниями, инвагинацией ядерной мембраны [14, 15]. CDA IV типа передается аутосомно-доминантным путем и характеризуется наличием уникальной перестройки c.973G>A (p.E325K) в гене *KLF1*. Этот ген кодирует одноименный транскрипционный фактор KLF1, который играет одну из ведущих ролей в регуляции переключения между гемоглобином A и F, вторая его функция заключается в координировании процессов дифференцировки [16].

Молекулярный механизм генетического дефекта *KLF1* p.E325K заключается в нарушении распознавания мутировавшим геном своего нормального сайта либо в неправильной сборке белкового комплекса. Это приводит к дисрегуляции экспрессии поверхностно-мембранных транспортных белков, а также протеинов, которые участвуют во внутриклеточном метаболизме железа, делении клеток и регуляции клеточного цикла (*рисунок 6*) [17].

В настоящее время основными методами лечения пациентов с CDA является симптоматическая терапия, а именно заместительные трансфузии донорских эритроцитов и хелаторная терапия. Стандартное ведение пациента с CDA заключается в периодической оценке показателей гемограммы и метаболизма железа, а также необходим инструментальный мониторинг перегрузкой железом каждые 6 мес. Зачастую у пациентов с CDA вследствие неэффективного эритропоэза наблюдается снижение продукции гепсидина, что ведет к резкому усилению всасывания железа в желудочно-кишечном тракте и системной перегрузке железом и является основным осложнением у данной категории больных [10]. Если рассматривать данный феномен на молекулярном уровне, то потеря функции, в частности *SEC23B*, нарушает гликозилирование мембранных белков, которые участвуют в активации сигнального пути BMP-SMAD, что сопровождается снижением синтеза гепсидина как у пациентов, так и в клеточных моделях CDA [18].

Из-за противоречий в результатах описания серии клинических случаев достаточно неоднозначным клиническим эффектом обладает спленэктомия. Согласно последним рекомендациям по спленэктомии, кроме наследственного сфероцитоза, для которого имеются доказательства эффективности, эффективность спленэктомии в лечении CDA еще не до конца выяснена, также вызывают опасения отсроченные негативные эффекты в виде тромботических и инфекционных осложнений [19].

У большинства пациентов с CDA наблюдается анемия легкой или средней степени тяжести, которая не требует гемотрансфузионной терапии. Среди новорожденных с CDA I и II типов около 50% и 10% соответственно нуждаются как минимум в 1 гемотрансфузии, а некоторые пациенты впоследствии остаются трансфузионно-зависимыми. Кроме того, совместное наследование других гемоглобинопатий,

**Рисунок 6**
Схематичное изображение патогенеза CDA на молекулярном уровне (адаптировано из A. Iolascon [4])

**Figure 6**
Schematic representation of CDA pathogenesis at the molecular level (adapted from A. Iolascon [4])

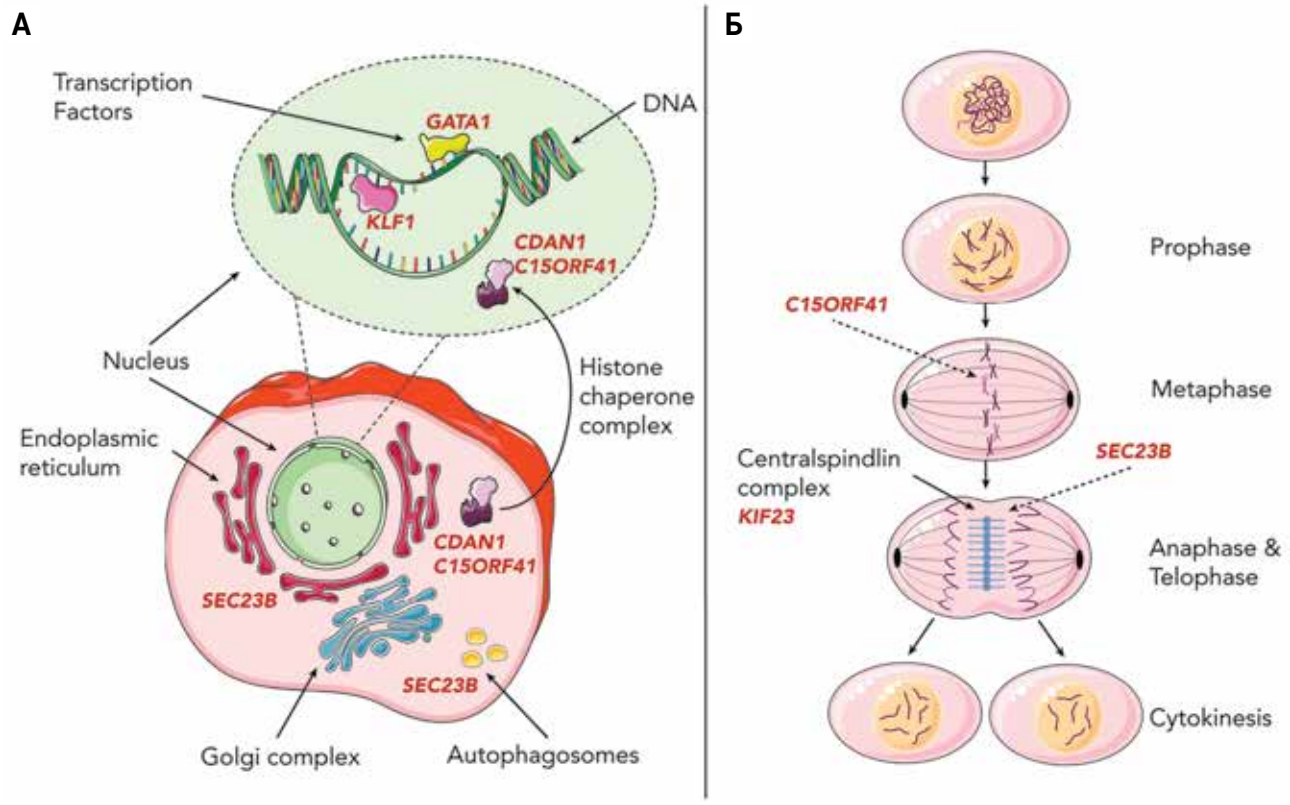

**Таблица**
Молекулярные и клинико-лабораторные изменения у пациентов с CDA

**Table**
Molecular and clinical and laboratory changes in patients with CDA

| Тип CDA<br>CDA type | Дефектный ген<br>A defective gene | Локализация дефекта<br>Defect localization | Тип наследования<br>Type of inheritance | Количество описанных случаев<br>The number of cases described | Изменения в КМ при оптической и электронной микроскопии<br>Changes in BM under optical and electron microscopy | Показатели гемограммы<br>Blood test results | Особенности лабораторной картины<br>Peculiarities of the laboratory picture | Особенности клинической картины и фенотипа<br>Peculiarities of clinical status and phenotype |
|---|---|---|---|---|---|---|---|---|
| Ia | *CDAN1* | 15q15.2 | Аутосомно-рецессивный<br>Autosomal recessive | Менее 100<br>Less than 100 | Эритробласты с 2 ядрами (3–7%), которые имеют тонкие хроматиновые мостики, гетерохроматин в виде «швейцарского сыра»<br>Erythroblasts with two nuclei (3–7%) that have thin chromatin bridges, heterochromatin with a 'Swiss cheese' appearance | ↑ MCV<br>↑ или/or N RET<br>*Базофильная зернистость RBC<br>*Basophilic granularity of RBC | ↑↑ Лактатдегидрогеназа/<br>Lactate dehydrogenase<br>↑↑ Fe<br>↑↑↑ Ферритин/Ferritin<br>↓ Гаптоглобин/Haptoglobin | Врожденные аномалии: синдактилия кистей или стоп, отсутствие ногтей или сверхнормативные пальцы, деформация по типу голубиной груди и низкий рост<br>Congenital anomalies: hand or foot syndactyly, missing nails or supernumerary fingers, pigeon chest deformity and short stature |
| Ib | *C15orf41* | 15q14 | Аутосомно-рецессивный<br>Autosomal recessive | Менее 10<br>Less than 10 | | | | |
| II | *SEC23B* | 20p11.23 | Аутосомно-рецессивный<br>Autosomal recessive | Более 200<br>More than 200 | Большое количество эритробластов с 2 ядрами (10–30%), редкие многоядерные эритробласты, наличие двойной цитоплазматической мембраны<br>A large number of erythroblasts with two nuclei (10–30%), rare multinucleated erythroblasts, the presence of a double cytoplasmic membrane | ↓ N MCV<br>↑↑ RET | ↑↑ Fe<br>↑↑ Ферритин/Ferritin<br>*HEMPAS | Желтуха, спленомегалия<br>Jaundice, splenomegaly |
| III | *KIF23* | 15q21 | Аутосомно-доминантный<br>Autosomal dominant | Менее 20<br>Less than 20 | Гигантские многоядерные (до 12) эритробласты, митохондрии содержат железо, множество «расщелин» в гетерохроматине<br>Giant multinucleated erythroblasts that contain up to 12 nuclei, mitochondria contain iron, many "clefts" in heterochromatin | ↑↑↑ MCV<br>↑↑ RET<br>*Гигантские многоядерные RBC<br>*Giant multinucleated RBC | N: Fe, ферритин/ferritin<br>↑ или/or N<br>лактатдегидрогеназа/<br>lactate dehydrogenase, гаптоглобин/haptoglobin | Отсутствие гепатоспленомегалии<br>Lack of hepatosplenomegaly |
| IV | *KLF1* | 19p13.2 | Аутосомно-доминантный<br>Autosomal dominant | Менее 10<br>Less than 10 | Эритробласты, содержащие 3 ядра и более, инвагинация ядерной мембраны, ядерное кровоизлияние<br>Erythroblasts containing three or more nuclei, the invagination of the nuclear membrane, nuclear "hemorrhage" | N MCV<br>↑ или/or N RET<br>*Ядросодержащие формы RBC<br>*Nucleated forms of RBC | ↑↑↑ Ферритин/Ferritin<br>↑↑ Fe | Низкий рост, гепатоспленомегалия, талассемические черты лица<br>Short stature, hepatosplenomegaly, "thalassemia" facial features |
| XLTDA | *GATA1* | Xp11.23 | Х-сцепленный рецессивный<br>X-linked recessive | Менее 10<br>Less than 10 | Мегалобластические черты эритропоэза, уменьшение α-гранул в тромбоцитах, диспластический фенотип тромбоцитов<br>Megaloblastic features of erythropoiesis, reduced alpha-granules in platelets, and dysplastic platelet phenotype | ↑↑ MCV, RET<br>↓ PLT | N: Fe, ферритин/ferritin<br>↑↑ Hb F | Низкий рост, гепатоспленомегалия, в редких случаях развитие желтухи<br>Short stature, hepatosplenomegaly, in rare cases, the development of jaundice |

таких как α- или β-талассемия, и мембранопатий, а также дефицит глюкозо-6-фосфатдегидрогеназы отягощает клинический фенотип пациентов, приводя к наиболее выраженной трансфузионной зависимости [20, 21]. Длительные гемотрансфузии напрямую способствуют развитию вторичной перегрузки железом. Для ее лечения единственной терапевтической опцией является применение железохелатирующих средств. Рекомендации по хелаторной терапии у пациентов с CDA в целом соответствуют таковым у пациентов с талассемиями. Поэтому ранняя диагностика этих состояний имеет решающее значение для предотвращения перегрузки железом. Важно периодически оценивать параметры баланса железа в сыворотке крови, такие как ферритин, насыщение трансферрина, гепцидин, и оценивать накопление железа в печени и сердце с помощью неинвазивных методов, таких как T2-режим магнитно-резонансной томографии [22].

Другой спорной терапевтической опцией является применение интерферона (IFN)-2α, он эффективен у пациентов с мутацией гена *CDAN1*, ранее проведенные исследования продемонстрировали хороший гематологический ответ у пациентов на IFN-α. Но показывает ли он эффективность у пациентов с другими типами CDA, до конца остается неясным [9, 23]. Есть предположение, что носительство определенных полиморфизмов может увеличивать эффективность терапии IFN-2α. Исследования, проведенные на клеточных линиях, обработанных IFN-α, позволили установить, что он влияет на ряд важных сигнальных путей и транскрипционных факторов [24, 25]. Недавно проведенное исследование A. Abu-Quider и соавт. (2020) показало, что 6 из 7 пациентов, получавших пегилированный IFN-α, достигли трансфузионной независимости. Примечательно, что у пациентов, получавших пегилированный IFN-2α, снижается активность гемолиза, но сохраняется высокая концентрация ферритина. Возможно, IFN предотвращает непосредственный апоптоз эритроидных клеток, но при этом процессы дизэритропоэза не прекращаются [26]. E. Khattab и соавт. (2022) описали 2 пары сиблингов (брат и сестра) с диагнозом CDA I типа, которые получали пегилированный IFN-2α с последующим продолжительным гематологическим ответом [27].

Касательно применения витамина $B_{12}$, фолиевой кислоты и эритропоэтина можно однозначно сделать вывод о том, что данные препараты не имеют доказанного эффекта у пациентов с CDA.

В целом долгосрочный прогноз у пациентов с CDA благоприятный, однако трансплантация гемопоэтических стволовых клеток (ТГСК) является единственной излечивающей опцией у них. В некоторых сообщениях описаны случаи, в которых показана эффективность ТГСК, но данные мировой литературы скудны, ограничиваются отдельными описаниями и небольшими ретроспективными исследованиями [21, 28–30]. M. Miano и соавт. (2019) провели масштабное ретроспективное исследование по оценке эффективности и безопасности ТГСК при CDA. В ретроспективный анализ были включены 39 пациентов, у всех наблюдалось приживление трансплантата. Показатели общей (ОВ) и бессобытийной (БСВ) выживаемости через 36 мес составили 71% и 45% соответственно. На исход влияли тип донора и предшествующая перегрузка железом: неродственный донор и предшествующая перегрузка железом коррелировали с худшими показателями ОВ и БСВ [31]. Другое менее масштабное ретроспективное исследование было проведено педиатрическим консорциумом по трансплантации костного мозга и клеточной терапии. В ретроспективный анализ включили 18 пациентов с CDA (13 пациентов с CDA II типа, 2 – с CDA I типа и 3 – с CDA неизвестного типа). У 4 из 18 пациентов зарегистрировано неприживление трансплантата после 2 или 3 ТГСК. При медиане наблюдения 3,2 года (диапазон от 0,6 до 14 лет) 2-летняя ОВ и БСВ составили 88% и 65% соответственно [32].

## ОБСУЖДЕНИЕ РЕЗУЛЬТАТОВ ИССЛЕДОВАНИЯ

CDA – достаточно редкий тип наследственных анемий, в мире зарегистрировано больше 110 случаев CDA I типа, 300 случаев CDA II типа и меньше 30 случаев CDA III типа. В связи с общей клинико-лабораторной картиной с другими видами наследственных гемолитических анемий (например, дефицит пируваткиназы, наследственный стоматоцитоз) могут возникнуть трудности в постановке окончательного диагноза CDA [12, 33, 34].

На данный момент ТГСК остается единственной куративной опцией у пациентов с трансфузионнозависимыми формами CDA, которая показала многообещающие результаты в лечении данной патологии, однако к их интерпретации нужно относиться с осторожностью из-за ограниченной выборки исследований. В работе Европейского общества трансплантации крови и КМ были продемонстрированы достаточно неплохие результаты ТГСК у пациентов с CDA, что, возможно, подчеркивает потенциал трансплантации в качестве терапевтической опции. Данное исследование показало, что показатели ОВ и БСВ через 36 мес составили 71% и 45% соответственно. В текущем исследовании собрана самая крупная когорта пациентов, подвергшихся ТГСК при CDA. В ранее опубликованных статьях размеры выборки были намного меньше, они включали в общей сложности 13 пациентов с CDA I–III типов [35].

Для лечения наследственных анемий постоянно тестируются альтернативные фармакологические опции. Новые фармакологические агенты, которые воздействуют на трансформирующий фактор роста-β (TGF-β), а именно луспатерцепт и сотатерцепт, рассматриваются в качестве потенциальных средств лечения CDA II типа и дают обнадеживающие результаты.

Отдельно хотелось бы остановиться на роли сигнализации TGF-β в регуляции гемопоэза. Она играет важную роль в регуляции нишевых взаимодействий между гемопоэтическими стволовыми клетками и другими клеточными структурами. У части пациентов с наследственными анемиями и миелодиспластическим синдромом происходит функциональная активация сигнальных кофакторов или лигандов TGF-β, таких как факторы дифференцировки роста (GDF), которые в основном секретируются гемопоэтическими и мезенхимальными стволовыми клетками [36]. В норме сигнализация TGF-β проявляется миелосупрессивными свойствами и подавляет эритроидную дифференцировку путем индукции апоптоза и остановки клеточного цикла в эритробластах [37, 38]. Во время физиологической пролиферации и дифференцировки происходит подавление активности сигнализации TGF-β, это приводит к снижению экспрессии GDF [39]. В эксперименте на лабораторных животных было показано, что постоянная стимуляция GDF вызывает анемию и гиперплазию эритроидных клеток [40]. Гипотетически в гемопоэтических стволовых клетках у этих пациентов должны наблюдаться сверхэкспрессия и повышенный уровень фосфорилированного Smad2/3, который активирует транскрипцию генов-мишеней *TGF-β*.

В связи с вышеперечисленными патогенетическими изменениями были разработаны препараты-«ловушки» лигандов активиновых рецепторов (луспатерцепт, сотатерцепт), которые направлены на коррекцию неэффективного эритропоэза. Эти фармакологические агенты показали обнадеживающие результаты в фазах I и II клинических испытаний для пациентов с β-талассемией [41].

Данные препараты состоят из внеклеточного домена этого TGF-β-рецептора, соединенного с Fc-доменом человеческого иммуноглобулина G1. Изначально эти препараты были разработаны для повышения минеральной плотности костной ткани при злокачественных заболеваниях костей путем захвата активинов, однако помимо коррекции остеопороза выявлено их плейотропное действие на эритропоэз. Экспериментально было показано, что RAP-011 быстро улучшал неэффективный эритропоэз и снижал перегрузку железом в мышиных моделях, вызванную химиотерапией и β-талассемией, снижая оксидативный стресс и индуцируя апоптоз в незрелых эритробластах [38, 42]. Параллельно с этим лечение RAP-011 способствовало более быстрой пролиферации и дифференцировке в результате ингибирования GDF [43]. Таким образом, предполагается, что луспатерцепт и сотатерцепт действуют на эритропоэз в гемопоэтических стволовых клетках опосредованно, через секрецию стромальными клетками КМ модулирующих факторов, в то время как пролиферативные способности эритроидных предшественников остаются неизменными.

В связи с общими клинико-лабораторными проявлениями у пациентов с β-талассемией и CDA II типа D. Rosa и соавт. (2017) провели оценку эффективности аналога сотатерцепта, RAP-011, в клеточной модели CDA II типа. По результатам исследования препарат RAP-011 подавляет ActRIIA/B-путь и ингибирует суперсемейство TGF-β, что, в свою очередь, повышает активность транскрипционного фактора GATA1 и приводит к увеличению экспрессии таргетных генов *GATA1*, участвующих в пролиферации и дифференцировке эритроидных предшественников [44].

Аутологичная трансфузия генетически отредактированных клеток в перспективе, возможно, заменит аллогенную ТГСК и станет единственной куративной опцией для пациентов с дизэритропоэтическими анемиями. Это разрешит некоторые ограничения аллогенной ТГСК, такие как инфекционные процессы, связанные с длительной иммуносупрессией, ограниченная доступность HLA-совместимых доноров или развитие болезни «трансплантат против хозяина». Данный метод в качестве опции использовался для лечения многих генетически детерминированных заболеваний, связанных с патологией эритроцитов, таких как β-талассемия, серповидноклеточная болезнь или дефицит пируваткиназы [45, 46].

S. Pellegrin и соавт. (2018) провели работу по оценке эффективности лентивирусной трансдукции на клеточных моделях CDA II типа. Авторы впервые продемонстрировали, что лентивирусная трансдукция p60-BBF2H7 в эритроидные клетки-предшественники вызывает увеличение активности трансактиватора SEC23A и его сохранение во время процессов терминальной дифференцировки в p60-BBF2H7, она не вызывала негативного влияния на пролиферацию и последующую дифференцировку эритробластов. Генная терапия *in vitro* привела к повышению экспрессии *SEC23A* и последующей нормализации уровня SEC23 для компенсации мутированного *SEC23B* у пациентов с CDA II типа [47].

D. Rodriguez и соавт. (2021) применили эту стратегию для коррекции CDA на модели мышей с нокаутом гена *SEC23B*. По результатам исследования после трансдукции дефектных гемопоэтических клеток лентивирусными векторами наблюдалась нормализация продукции белка SEC23B, что сопровождалось частичным восстановлением эритроидных

колониеобразующих единиц и ускорению пролиферации эритроидных предшественников. Кроме того, повышался уровень гликозилирования поверхностных мембранных белков и снижался процент дефектных эритроидных клеток с измененным количеством ядер [48].

## ЗАКЛЮЧЕНИЕ

CDA относятся к гетерогенной группе генетически детерминированных монолинейных цитопений. Молекулярно-генетические исследования дефектных генов показали, что дизэритропоэтические анемии имеют различные молекулярные механизмы, которые вызывают нарушения процессов пролиферации и дифференцировки в ходе эритропоэза. Некоторые неправильно транслированные белки участвуют в процессах сборки хроматина и модификации гистонов, например белок CDN1 при CDA I типа. Другие являются транскрипционными факторами, участвующими в синтезе многих белков, важных для дифференцировки эритроидных предшественников, например *KLF1* и *GATA1* при CDA IV типа.

Одной из сложностей в диагностике является тот факт, что CDA характеризуются общностью клинико-лабораторной картины с другими наследственными гемолитическими анемиями. Для диагностики этой группы заболеваний крайне важно проводить молекулярно-генетическую диагностику.

Несмотря на успехи в понимании молекулярных механизмов в патогенезе CDA, остается неясным, почему процессы эритропоэза чувствительны к дефектам генов *CDAN1* и *SEC23B*, ведь белки CDAN1 и SEC23B экспрессируются во многих тканях и органах. На сегодняшний день идентифицировано множество генов, ассоциированных с развитием CDA, но каким образом это приводит к развитию морфологических изменений (многоядерности) также до конца остается неясным.

**ИСТОЧНИК ФИНАНСИРОВАНИЯ**
Не указан.

**КОНФЛИКТ ИНТЕРЕСОВ**
Авторы статьи подтвердили отсутствие конфликта интересов, о котором необходимо сообщить.

**ORCID**
**Klyukhin V.V.** ORCID: https://orcid.org/0009-0000-6734-0331
**Smetanina N.S.** ORCID: https://orcid.org/0000-0003-2756-7325

## Литература / References

1. Bianchi P., Fermo E., Vercellati C., Boschetti C., Barcellini W., Iurlo A., et al. Congenital dyserythropoietic anemia type II (CDAII) is caused by mutations in the *SEC23B* gene. Hum Mutat 2009; 30 (9): 1292–8. DOI: 10.1002/humu.21077
2. Crookston J.H., Crookston M.C., Burnie K.L., Francombe W.H., Dacie J.V., Davis J.A., Lewis S.M. Hereditary erythroblastic multinuclearity associated with a positive acidifiedserum test: a type of congenital dyserythropoietic anaemia. Br J Haematol 1969; 17 (1): 11–26.
3. Heimpel H., Wendt F. Congenital dyserythropoietic anemia with karyorrhexis and multinuclearity of erythroblasts. Helv Med Acta 1968; 34 (2): 103–15
4. Iolascon A., Andolfo I., Russo R. Congenital dyserythropoietic anemias. Blood 2020; 136 (11): 1274–83. DOI: 10.1182/blood.2019000948
5. Amir A.Z., Horev G., Yacobovich J., Bennett M., Tamary H. Distal limb anomalies in patients with congenital dyserythropoietic anemia. Am J Med Genet A 2017; 173 (2): 487–90. DOI: 10.1002/ajmg.a.38012
6. Heimpel H., Kellermann K., Neuschwander N., Högel J., Schwarz K. The morphological diagnosis of congenital dyserythropoietic anemia: results of a quantitative analysis of peripheral blood and bone marrow cells. Haematologica 2010; 95 (6): 1034–6. DOI: 10.3324/haematol.2009.014563
7. Resnitzky P., Shaft D., Shalev H., Kapelushnik J., Dgany O., Krasnov T., Tamary H. Morphological features of congenital dyserythropoietic anemia type I: The role of electron microscopy in diagnosis. Eur J Haematol 2017; 99 (4): 366–71. DOI: 10.1111/ejh.12931
8. Gambale A., Iolascon A., Andolfo I., Russo R. Diagnosis and management of congenital dyserythropoietic anemias. Expert Rev Hematol 2016; 9 (3): 283–96. DOI: 10.1586/17474086.2016.1131608
9. Roy N.B.A., Babbs C. The pathogenesis, diagnosis, and management of congenital dyserythropoietic anaemia type I. Br J Haematol 2019 May;185(3):436-449. doi: 10.1111/bjh.15817. Epub 2019 Mar 5. PMID: 30836435; PMCID: PMC6519365.
10. Russo R., Gambale A., Langella C., Andolfo I., Unal S., Iolascon A. Retrospective cohort study of 205 cases with congenital dyserythropoietic anemia type II: definition of clinical and molecular spectrum and identification of new diagnostic scores. Am J Hematol 2014; 89 (10): E169–75. DOI: 10.1002/ajh.23800
11. Schwarz K., Iolascon A., Verissimo F., Trede N.S., Horsley W., Chen W., et al. Mutations affecting the secretory COPII coat component SEC23B cause congenital dyserythropoietic anemia type II. Nat Genet 2009; 41 (8): 936–40. DOI: 10.1038/ng.405
12. Iolascon A., Heimpel H., Wahlin A., Tamary H. Congenital dyserythropoietic anemias: molecular insights and diagnostic approach. Blood 2013; 122 (13): 2162–6. DOI: 10.1182/blood-2013-05-468223
13. Liljeholm M., Irvine A.F., Vikberg A.L., Norberg A., Month S., Sandström H.,

et al. Congenital dyserythropoietic anemia type III (CDA III) is caused by a mutation in kinesin family member, *KIF23*. Blood 2013; 121 (23): 4791–9. DOI: 10.1182/blood-2012-10-461392
14. Arnaud L., Saison C., Helias V., Lucien N., Steschenko D., Giarratana M.C., et al. A dominant mutation in the gene encoding the erythroid transcription factor KLF1 causes a congenital dyserythropoietic anemia. Am J Hum Genet 2010; 87 (5): 721–7. DOI: 10.1016/j.ajhg.2010.10.010
15. Jaffray J.A., Mitchell W.B., Gnanapragasam M.N., Seshan S.V., Guo X., Westhoff C.M., et al. Erythroid transcription factor EKLF/KLF1 mutation causing congenital dyserythropoietic anemia type IV in a patient of Taiwanese origin: review of all reported cases and development of a clinical diagnostic paradigm. Blood Cells Mol Dis 2013; 51 (2): 71–5. DOI: 10.1016/j.bcmd.2013.02.006
16. Siatecka M., Bieker J.J. The multifunctional role of EKLF/KLF1 during erythropoiesis. Blood 2011; 118 (8): 2044–54. DOI: 10.1182/blood-2011-03-331371
17. Varricchio L., Planutis A., Manwani D., Jaffray J., Mitchell W.B., Migliaccio A.R., Bieker J.J. Genetic disarray follows mutant KLF1-E325K expression in a congenital dyserythropoietic anemia patient. Haematologica 2019; 104 (12): 2372–80. DOI: 10.3324/haematol.2018.209858
18. Rosato B.E., Marra R., D'Onofrio V., Del Giudice F., Della Monica S., Iolascon A., et al. SEC23B Loss-of-Function Suppresses Hepcidin Expression by Impairing Glycosylation Pathway in Human Hepatic Cells. Int J Mol Sci 2022; 23 (3): 1304. DOI: 10.3390/ijms23031304
19. Iolascon A., Andolfo I., Barcellini W., Corcione F., Garçon L., De Franceschi L., et al.; Working Study Group on Red Cells and Iron of the EHA. Recommendations regarding splenectomy in hereditary hemolytic anemias. Haematologica 2017; 102 (8): 1304–13. DOI: 10.3324/haematol.2016.161166
20. Shalev H., Kapelushnik J., Moser A., Dgany O., Krasnov T., Tamary H. A comprehensive study of the neonatal manifestations of congenital dyserythropoietic anemia type I. J Pediatr Hematol Oncol 2004; 26 (11): 746–8. DOI: 10.1097/00043426-200411000-00011
21. Iolascon A., Sabato V., de Mattia D., Locatelli F. Bone marrow transplantation in a case of severe, type II congenital dyserythropoietic anaemia (CDA II). Bone Marrow Transplant 2001; 27 (2): 213–5. DOI: 10.1038/sj.bmt.1702764
22. Angelucci E., Barosi G., Camaschella C., Cappellini M.D., Cazzola M., Galanello R., et al. Italian Society of Hematology practice guidelines for the management of iron overload in thalassemia major and related disorders. Haematologica 2008; 93 (5): 741–52. DOI: 10.3324/haematol.12413
23. Babbs C., Roberts N.A., Sanchez-Pulido L., McGowan S.J., Ahmed M.R., Brown J.M., et al.; WGS500 Consortium. Homozygous mutations in a predicted endonuclease are a novel cause of congenital dyserythropoietic anemia type I. Haematologica 2013; 98 (9): 1383–7. DOI: 10.3324/haematol.2013.089490
24. Persico M., Capasso M., Russo R., Persico E., Crocè L., Tiribelli C., Iolascon A. Elevated expression and polymorphisms of SOCS3 influence patient response to antiviral therapy in chronic hepatitis C. Gut 2008; 57 (4): 507–15. DOI: 10.1136/gut.2007.129478
25. Iolascon A., Volinia S., Borriello A., Giordani L., Moretti A., Servedio V., et al. Genes transcriptionally modulated by interferon alpha2a correlate with the cytokine activity. Haematologica 2004; 89 (9): 1046–53.
26. Abu-Quider A., Asleh M., Shalev H., Fruchtman Y., Ben-Harosh M., Beck G., Kapelushnik J. Treatment of transfusion-dependent congenital dyserythropoietic anemia Type I patients with pegylated interferon alpha-2a. Eur J Haematol 2020; 105 (2): 216–22.
27. Khattab E., Abu Shanap M., Rihani R., Hashem H., Sultan I. Treatment of two Jordanian siblings with congenital dyserythropoeitic anemia – type 1 busing interferon-alpha-2a. Hemasphere 2022; 6 (Suppl): 2113–4. DOI: 10.1097/01.HS9.0000851800.23872.fb
28. Ayas M., al-Jefri A., Baothman A., al-Mahr M., Mustafa M.M., Khalil S., et al. Transfusion-dependent congenital dyserythropoietic anemia type I successfully treated with allogeneic stem cell transplantation. Bone Marrow Transplant 2002; 29 (8): 681–2. DOI: 10.1038/sj.bmt.1703526
29. Braun M., Wölfl M., Wiegering V., Winkler B., Ertan K., Bald R., et al. Successful treatment of an infant with CDA type II by intrauterine transfusions and postnatal stem cell transplantation. Pediatr Blood Cancer 2014; 61 (4): 743–5. DOI: 10.1002/pbc.24786
30. Unal S., Russo R., Gumruk F., Kuskonmaz B., Cetin M., Sayli T., et al. Successful hematopoietic stem cell transplantation in a patient with congenital dyserythropoietic anemia type II. Pediatr Transplant 2014; 18 (4): E130–3. DOI: 10.1111/petr.12254
31. Miano M., Eikema D.J., Aljurf M., Van't Veer P.J., Öztürk G., Wölfl M., et al. Stem cell transplantation for congenital dyserythropoietic anemia: an analysis from the European Society for Blood and Marrow Transplantation. Haematologica 2019; 104 (8): e335–9. DOI: 10.3324/haematol.2018.206623
32. Rangarajan H.G., Stanek J.R., Abdel-Azim H., Modi A., Haight A., McKinney C.M., et al. Hematopoietic cell transplantation for congenital dyserythropoietic anemia: a report from the pediatric transplant and cellular therapy consortium. Transplant Cell Ther 2022; 28 (6): 329.e1–9. DOI: 10.1016/j.jtct.2022.03.007
33. Andolfo I., Russo R., Rosato B.E., Manna F., Gambale A., Brugnara C., Iolascon A. Genotype-phenotype correlation and risk stratification in a cohort of 123 hereditary stomatocytosis patients. Am J Hematol 2018; 93 (12): 1509–17.
34. Zaninoni A., Fermo E., Vercellati C., Consonni D., Marcello A.P., Zanella A., et al. Use of laser assisted optical rotational cell analyzer (LoRRca MaxSis) in the diagnosis of RBC membrane disorders, enzyme defects, and congenital dyserythropoietic anemias: a monocentric study on 202 patients. Front Physiol 2018; 9: 451.

35. Miano M., Eikema D.J., Aljurf M., Van't Veer P.J., Öztürk G., Wölfl M., et al. Stem cell transplantation for congenital dyserythropoietic anemia: an analysis from the European Society for Blood and Marrow Transplantation. Haematologica 2019; 104 (8): e335–9. DOI: 10.3324/haematol.2018.206623
36. Carrancio S., Markovics J., Wong P., Leisten J., Castiglioni P., Groza M.C., et al. An activin receptor IIA ligand trap promotes erythropoiesis resulting in a rapid induction of red blood cells and haemoglobin. Br J Haematol 2014; 165 (6): 870–82. DOI: 10.1111/bjh.12838
37. Del Rey M., Benito R., Fontanillo C., Campos-Laborie F.J., Janusz K., Velasco-Hernández T., et al. Deregulation of genes related to iron and mitochondrial metabolism in refractory anemia with ring sideroblasts. PLoS One 2015; 10 (5): e0126555. DOI: 10.1371/journal.pone.0126555
38. Blank U., Karlsson S. TGF-β signaling in the control of hematopoietic stem cells. Blood 2015; 125 (23): 3542–50. DOI: 10.1182/blood-2014-12-618090
39. Dussiot M., Maciel T.T., Fricot A., Chartier C., Negre O., Veiga J., et al. An activin receptor IIA ligand trap corrects ineffective erythropoiesis in β-thalassemia. Nat Med 2014; 20 (4): 398–407. DOI: 10.1038/nm.3468
40. Bhagat T.D., Zhou L., Sokol L., Kessel R., Caceres G., Gundabolu K., et al. miR-21 mediates hematopoietic suppression in MDS by activating TGF-β signaling. Blood 2013; 121 (15): 2875–81. DOI: 10.1182/blood-2011-12-397067
41. Cappellini M.D., Porter J., Origa R., Forni G.L., Voskaridou E., Galactéros F., et al. Sotatercept, a novel transforming growth factor β ligand trap, improves anemia in β-thalassemia: a phase II, open-label, dose-finding study. Haematologica 2019; 104 (3): 477–84. DOI: 10.3324/haematol.2018.198887
42. Zermati Y., Fichelson S., Valensi F., Freyssinier J.M., Rouyer-Fessard P., Cramer E., et al. Transforming growth factor inhibits erythropoiesis by blocking proliferation and accelerating differentiation of erythroid progenitors. Exp Hematol 2000; 28 (8): 885–94. DOI: 10.1016/s0301-472x(00)00488-4
43. Jabbour E., Kantarjian H.M., Koller C., Taher A. Red blood cell transfusions and iron overload in the treatment of patients with myelodysplastic syndromes. Cancer 2008; 112 (5): 1089–95. DOI: 10.1002/cncr.23280
44. De Rosa G. Unraveling the molecular pathogenesis of ineffective erythropoiesis in congenital dyserythropoietic anemia type II: *in vitro* evaluation of Rap-011 treatment. 2020.
45. Garcia-Gomez M., Calabria A., Garcia-Bravo M., Benedicenti F., Kosinski P., López-Manzaneda S., et al. Safe and efficient gene therapy for pyruvate kinase deficiency. Mol Ther 2016; 24 (7): 1187–98. DOI: 10.1038/mt.2016.87
46. Locatelli F., Thompson A.A., Kwiatkowski J.L., Porter J.B., Thrasher A.J., Hongeng S., et al. Betibeglogene autotemcel gene therapy for non-$\beta^0/\beta^0$ genotype β-thalassemia. N Engl J Med 2022; 386 (5): 415–27. DOI: 10.1056/NEJMoa2113206
47. Pellegrin S., Haydn-Smith K.L., Hampton-O'Neil L.A., Hawley B.R., Heesom K.J., Fermo E., et al. Transduction with BBF2H7/CREB3L2 upregulates SEC23A protein in erythroblasts and partially corrects the hypo-glycosylation phenotype associated with CDAII. Br J Haematol 2019; 184 (5): 876–81. DOI: 10.1111/bjh.15189
48. Dessy-Rodriguez M., Fañanas-Baquero S., Venturi V., Payan S., Tornador C., Hernández G., et al. Lentiviral Gene Therapy for the Correction of Congenital Dyserythropoietic Anemia Type II. Blood 2021; 138 (Suppl 1): 1994. DOI: 10.1182/blood-2021-152332